Aus der Chirurgischen Universitätsklinik Freiburg i. Brsg.
Direktor: Prof. Dr. E. Rehn

Das klinische und röntgenologische Bild der Spondylolisthesis

(Neue Beiträge)

Inaugural-Dissertation

zur Erlangung der Doktorwürde einer Hohen Medizinischen Fakultät der Albert-Ludwigs-Universität zu Freiburg im Breisgau

vorgelegt von

Erich Müller

aus Freiburg im Breisgau

1 9 3 2

Buchdruckerei Theodor Kehrer / Freiburg im Breisgau / Hauptstraße 71

Referent: Privatdozent Dr. W i l h e l m.

Dekan: Professor Dr. H o f f m a n n.

R. UNIV.
BIBLIOTHEEK
LEIDEN

MEINEN LIEBEN ELTERN

Digitized by the Internet Archive
in 2026

https://archive.org/details/IA41543109_0162

Begriffsbestimmung.

Unter Spondylolisthesis versteht man, ganz allgemein gesprochen, ein meist langsam sich vollziehendes Vor- und Abwärtsgleiten des 5. Lendenwirbels über die Basis des ersten Kreuzbeinwirbels ins Becken hinein. Eine einheitliche und genauere Definition lässt sich bei dem in den verschiedensten Graden und Formen auftretenden Krankheitsbild wegen der noch vorhandenen Gegensätze der Forscher in der neuesten Literatur bis heute noch nicht aufstellen. Der Name Spondylolisthesis scheint heutzutage noch ein Sammelbegriff für vielerlei aetiologische Ursachen zu sein. Im Jahre 1853 gab Kilian, gestützt auf das Ergebnis seiner Beobachtungen, dieser neuen pathologischen Beckenform den Namen „Spondylolisthesis", wobei er im wesentlichen die Dislokation des ganzen Wirbels (σπόνδυλος) durch Verschiebung und Herabgleiten (ὀλίσθησις = ὀλίσθημα von ὀλισθάνω) auf seiner Unterfläche betonen wollte; den Namen hat er insbesondere für den Gleitprozeß des 5. Lendenwirbels auf der Oberfläche des Kreuzbeins in der Richtung nach vorn und unten „für die Wirbelverschiebung im weiblichen Becken" (Kilian, zit. n. Neugebauer) gewählt. Indessen weist Neugebauer darauf hin, daß nach seinen Untersuchungen die Bezeichnung Kilians eigentlich nicht richtig sei, da es sich n diesem Falle streng genommen nicht um eine „Wirbelverschiebung", sondern nur um eine „Wirbelkörperverschiebung" handelt. Dieser Punkt ist auch heute noch nicht völlig geklärt. Neugebauers Theorie hat zwar viele Anhänger gefunden, so u. a. Hellner, Joisten, Junghanns, Wilhelm, Turner in neuerer Zeit. Nach Novak z. B. wären „von diesem Krankheitsbild die Fälle, in welchen der ganze Wirbel sich vorwärts bewegt, als Luxation abzutrennen. Auch die Frakturen der Interartikularportion sollten bei Luxationsfrakturen des 5. Lendenwirbels von der echten Spondylolisthesis unterschieden werden." Während Kleinhaus unter Spondylolisthesis „eine Subluxation des 5. Lendenwirbels nach vorne unten" versteht, vertreten Chiari, Waldeyer und Asbury mit Schulz die Auffassung, „daß der 5. Lendenwirbel auf der Basis des darunterliegenden Wirbelkörpers mehr oder weniger weit in seiner Gesamtheit oder nur mit seinem Körperanteil nach vorn ins Becken

abgleitet". Breus-Kolisko dagegen bezeichnet dieses neue Krankheitsbild allgemein als „das Vorgleiten eines Wirbels über den unter ihm gelegenen" (zit. n. Wiemers). So ersehen wir also, daß im neueren, sehr umfangreichen klinischen Schrifttum diese Definition immer noch teils größere, teils kleinere Unterschiede in der Auffassung der Spondylolisthese aufweist. Was die neueste Literatur jedoch betrifft, worauf wir bei Betrachtung der Aetiologie noch ausführlicher zurückkommen werden, so kann man feststellen, daß Neugebauers Theorie von der „Wirbelkörperverschiebung" der weitaus größte Teil der Forscher zustimmt.

Vorkommen.

In unseren Gegenden trifft man die Spondylolisthesis relativ selten an, dagegen scheint ein ähnliches Krankheitsbild in den Grubengebieten von Süd-Wales unter dem Namen „miners bak" häufiger vorzukommen, das wahrscheinlich in naher Beziehung mit unserem Krankheitsbild steht (Wilhelm). Neugebauer sieht den Grund dieses seltenen Vorkommens in einem Uebersehen dieser Anomalie, zumal wenn sie leichterer Art ist, oder in der Praxis draußen dem Arzt begegnet. Ebenso wurde in den letzten zwei Jahren namentlich von amerikanischer — Ayers, Bowman, Albee — und auch von russischer Seite — Turner — auf die relative Häufigkeit hingewiesen (Kleinhaus). Sehr leicht kann es möglich sein, daß dieses Krankheitsbild in den großen Industrie- und Bergwerksgegenden als Folge schwerer beruflicher Beschäftigung (Tragen schwerer Lasten usw.) häufiger vorkommt; so will Schwartz darin eine spezielle Krankheit der schwer arbeitenden Klassen erkennen. In der älteren Literatur findet man hie und da einzelne Fälle, die bei der ersten Untersuchung als Rheumatismus, Ischias etc. diagnostiziert wurden; doch heute kann es bei unserer hochentwickelten Röntgentechnik kaum mehr zu einer Fehldiagnose kommen; ist doch das Bild der Spondylolisthesis gerade auch in jüngster Zeit von röntgenologischer Seite eingehend bearbeitet worden. Bis vor nicht allzu langer Zeit begegnete dieses Krankheitsbild mehr dem Geburtshelfer, da es die natürlichen Größenverhältnisse des Beckens wesentlich beeinflussen kann. Erst in den letzten zwei Jahrzehnten beteiligten sich auch Orthopädie und Chirurgie rege an dem Studium der seltenen Beckenform. Dadurch wurde jetzt auch der Spondylolisthesis beim männlichen Geschlecht größere Beachtung geschenkt, während man sie früher nur für eine spezifische Krankheit des weiblichen Geschlechtes hielt. Aus den vorhandenen Stati-

stiken kann man nun klar ersehen, daß auch das männliche Geschlecht einen wesentlichen Anteil daran hat (Junghanns). Weil vertritt in seiner Arbeit (1930) sogar die Ansicht, daß diese Anomalie beim männlichen Individuum häufiger als beim weiblichen vorkomme. Dieses typische Bild findet man also nicht nur bei Erwachsenen, wie manche Autoren behaupten, sondern auch bei Jugendlichen, bei denen das Wachstum der Wirbelsäule, das nach Schmorl erst mit dem 25. Lebensjahr abgeschlossen ist, noch nicht aufgehört hat. In neuester Zeit hat Brailsford einen Fall von Spondylolisthese sogar bei einem dreijährigen Mädchen beobachtet, ein Fall, der wohl der jüngste seiner Art sein dürfte.

Geschichtlicher Rückblick.

Verfolgen wir nun kurz den geschichtlichen Werdegang des Begriffes der Spondylolisthesis, so findet man, daß die Lehre vom engen Becken bis zum Ende des 17. Jahrhunderts noch wenig bearbeitet war, ja, teilweise kannte man das enge Becken in der Geburtshilfe überhaupt nicht. Erst in der zweiten Hälfte des vorigen Jahrhunderts kam es allmählich in seinen verschiedenen Formen und in seiner ganzen Bedeutung zur rechten Würdigung (Monreal). Speziell vom spondylolisthetischen Becken stammen die ersten einschlägigen Beobachtungen, wenn auch nicht die Sonderstellung des Krankheitsbildes erkannt wurde, aus dem Jahre 1836 und 1839 von Rokitansky, der anhand des sogenannten großen und kleinen Wiener Beckens diese neue Beckenanomalie beschrieben hat. Sodann folgten mit ihren Veröffentlichungen 1851 Kiwisch und kurze Zeit darauf Seyffert 1853 und Spaeth 1854. Als eigentliches Geburtsjahr des Begriffes „spondylolisthetisches Becken" kann man wohl erst das Jahr 1853 ansprechen. Damals und im folgenden Jahre konnte Kilian durch seine beiden Schriften: „De spondylolisthesi gravissimae pelvangustiae causa nuper detecta commentatio anatomico-obstetricia" und „Schilderungen neuer Beckenformen und ihres Verhaltens im Leben, Mannheim 1854" (n. Buchheister) die Aufmerksamkeit eines größeren ärztlichen Publikums für diese bis dahin so selten beobachtete Verengerung des weiblichen Beckens gewinnen. In der Folgezeit hat es auch nicht an Nachuntersuchungen und Forschungen von seiten berühmter Geburtshelfer nach dieser Richtung hin gefehlt, unter anderem haben Breus-Kolisko die Spondylolisthesis vom anatomischen Standpunkt aus einer eingehenden Untersuchung unterzogen und das anatomische Krankheitsbild erstmals festgelegt. Schließlich haben sich die Beobachtungen dieser pathologischen

Beckenform in der Weise wiederholt, sodaß es einem der eifrigsten und erfolgreichsten Forscher auf diesem Gebiete, Neugebauer, gelang, die Zahl der insgesamt bekannten spondylolisthetischen Becken von 21 Fällen im Jahre 1881 auf 101 bis zum Jahre 1890 zu erhöhen. Diese seine Beobachtungen, worunter sich 47 am Lebenden befinden, teilt er uns in seinem umfassenden Werke „Spondylolisthesis et Spondyl-izeme" mit. Auch in der Folgezeit waren Neugebauers zahlreiche Arbeiten besonders über Aetiologie und Diagnose auf dem Gebiet der Spondylolisthesis bahnbrechend.

Aetiologie.

So sicher heute das klinische und röntgenologische Bild der Spondylolisthesis feststeht, umso verschiedenartiger ist noch die aetiologische Erklärung für diesen Zustand. Heute vertritt man größtenteils die Ansicht, daß eine kongenitale Mißbildung der Lumbosakralgegend in den meisten Fällen zu dieser Beckenanomalie prädisponiert, während die auslösenden Ursachen, die zu den bekannten typischen klinischen Erscheinungen führen, verschiedenster Art sein können. So ist am häufigsten in der Literatur das Trauma erwähnt, doch mitunter verdienen auch andere Faktoren, wie tuberkulöse Einschmelzung, arthritische Prozesse usw. in dieser Hinsicht unsere Beachtung. Um zunächst ein übersichtliches Bild in der Frage der Aetiologie zu gewinnen, wenden wir uns zuerst dem entwicklungsgeschichtlichen Entstehen des Achsenskeletts, speziell des Wirbels und des Kreuzbeins zu, den hauptsächlichsten Trägern dieser kongenitalen Mißbildungen.

Als die ursprüngliche Grundlage für das Achsenskelett aller Wirbeltiere bezeichnet Hertwig die Chorda dorsalis, einen biegsamen, gestreckten Strang, der unterhalb des Neuralrohrs und oberhalb des Darmes und der Aorta in der Achse des Körpers gelegen ist. Von größerer Bedeutung in der Entwicklung des Achsenskeletts als die Chorda ist jedoch das sie umgebende Mesenchym; denn aus den mesenchymalen Rumpfsegmenten entstehen an dem der Chorda zugekehrten Abschnitt Zellwucherungen, die Sklerotome. „Jedes Sklerotom differenziert sich während der 4. Embryonalwoche in zwei Teile: in eine kaudale Hälfte, die sich blastematös verdichtet und die primitive Wirbelanlage darstellt, und eine kraniale Hälfte, die mehr locker bleibt" (Broman). An den paarigen primitiven Wirbelanlagen entwickeln sich nun dorsal-, ventral- und medialwärts verlaufende Fortsätze, die man je nach ihrer Verlaufsrichtung als Neural-, Chordal- und Costalfortsätze bezeichnet. Durch die

bald darauf erfolgende Verschmelzung der beiderseits sich entsprechenden Chordalfortsätze entsteht aus der ursprünglich paarig um die Chorda dorsalis angelegten primitiven Wirbelanlage eine unpaarige. In der 5. Embryonalwoche entwickelt sich aus dieser Wirbelanlage durch regressive Veränderungen und Verdickung von oben her die primitiven Intervertebralscheiben. Das zwischen ihnen gelegene Mesenchym umschließt jetzt ein blastematöses, ringförmiges Band, die Membrana interdiscalis. In der Folgezeit erfährt auch dieses Mesenchym von der Mittellinie aus eine Umwandlung in Blastem, sodaß wir in diesem neuen Umwandlungsprodukt die Anlage des definitiven Wirbelkörpers vor uns haben, die in der Cervikalregion mit der Differenzierung beginnend Ende des 2. Embryonalmonats das kaudale Körperende erreicht.

Nach Broman „findet die Verknorpelung jeder blastematösen Wirbelanlage von 6 Vorknorpelzentren aus statt, welche ihrer Lage nach den 6 Fortsätzen des primitiven Wirbelpaares entsprechen". Die Vorknorpelkerne sind beim 13 mm langen Embryo alle zu sehen, nur ist in ihrer Anordnung zu beachten, daß die 2 Vorknorpelkerne der Wirbelkörperanlage miteinander verschmolzen sind und nur in ihrem Zentrum der Chorda einen engen Durchtrittskanal gewähren, sodaß jetzt die ganze Anlage ein perlschnurartiges Aussehen gewinnt. Das Wachstum der Wirbelkörperanlagen schreitet in der zweiten Hälfte des 2. Embryonalmonats mächtig voran und sowohl interstitiell, als auch appositionell auf Kosten der Zwischenwirbelscheiben, die allmählich verschwinden und deren Peripherie sich bindegewebig zum Annulus fibrosus des Erwachsenen ausdifferenziert. Infolgedessen verwachsen die Wirbelkörperanlagen partiell knorpelig, durch deren Vergrößerung die Chorda schließlich dem Untergang verfällt, während ihr restliches Gewebe in den definitiven Zwischenwirbelscheiben den Nukleus pulposus bildet. Am vorknorpeligen Neuralbogen erfolgt die Anlage der Proz. transversi, der Proz. artic. sup. und inf. beim etwa 14 mm langen Embryo, zugleich verbunden mit intensivem Wachstum in den Neuralbogen nach dem knorpeligen Wirbelkörper zustrebend bis zu ihrer Verschmelzung mit demselben beim 20 mm langen Embryo. Damit ist der einheitliche Wirbelkörper geschaffen mit nach hinten offenem Bogen, der jedoch durch mesenchymale Zellwucherung, die Membrana reuniens posterior schließlich dorsalwärts abgeschlossen wird. Jetzt setzt auch ein Wachstum der Neuralfortsätze innerhalb der Membran nach der hinteren Medianlinie zu ein, bis schließlich die Verschmelzung der beiden Fortsätze beim 40 mm langen Embryo erreicht ist, aus deren Vereinigungszone

ein Prozessus spinosus entsteht und somit der Wirbel seine anatomische Formvollendung erreicht hat. Ende des 2. und Anfang des 3. Embryonalmonats beginnt das die Formgestaltung abschließende Wachstum der knorpeligen Prozessus artic. sup. und inf. in der Richtung ihrer funktionellen Beanspruchung, bis je ein Prozessus artic. sup. und inf. sich blastematös vereinigt haben, aus deren Verschmelzungsstelle sich sekundär die Blastemzwischenscheiben entwickeln, in denen sich die Gelenkhöhlen ausbilden. Die gleichen Wachstumsvorgänge durchlaufen auch die Prozessus transversi, nur daß sie in der Thorakalregion mit Hilfe der Blastemzwischenscheiben mit den Rippenanlagen durch Gelenke verbunden werden, während in den übrigen Regionen diese Zwischenscheiben in Vorknorpel und Knorpel übergehen und die rudimentären Rippenanlagen hier in den knorpeligen Wirbel vollständig einbezogen werden. Abweichungen vom allgemeinen Entwicklungsgang zeigen unter anderem mehr oder weniger auch die Kreuzbeinwirbel. Während sich ihre vorknorpeligen Neuralbogen stark ventralwärts ausbilden und schließlich mit den Wirbelkörpern und Kostalfortsätzen in breite Verbindung treten, verlangsamt sich ihr dorsales Wachstum, sodaß die kaudalsten Wirbelbögen fast stets offen bleiben. Seine endgültige Form erhält das Kreuzbein erst durch mächtig einsetzendes Breitenwachstum der Wirbelkörper und deren Vereinigung mit den Hüftbeinanlagen.

Den endgültigen Abschluß in der Entwicklung des Achsenskeletts bildet die Verknöcherung des Wirbels, die bekanntlich von drei enchondralen Ossifikationszentren aus erfolgt, die allgemein in der Lage den Vorknorpelzentren entsprechen und nicht selten zwei Vorknorpelzentren durch ein Verknöcherungszentrum ersetzen. Daselbst beginnt der Verknöcherungsprozeß beim 33 bis 34 mm langen Embryo und zwar „von je einem Knochenkern in der Basis der beiden Neuralbogenhälften und in der Mitte des Wirbelkörpers dorsal von der Chorda dorsalis“ (Bonner-Peter) ausgehend, deren Verbindung die Knorpelmasse des Wirbels bildet. Später, im 8. bis 15. Lebensjahr, treten ferner noch „Epiphysenplatten an den Enden der Wirbelkörper und akzessorische Ossifikationen an den Dorn- und Querfortsätzen“ (Broman) auf, die erst im 21. bis 25. Lebensjahre mit dem Knochenwirbel verschmelzen. Bemerkenswert ist, daß der Verknöcherungsprozeß in der Wirbelsäule nicht überall gleichzeitig einsetzt, sondern etappenweise in den einzelnen Wirbelregionen, die dann auch verschieden lange Zeit bis zur völligen Verknöcherung benötigen. Wir wollen hierbei nur die uns interessierende Lumbosakralregion besonders berücksichtigen. Nach Broman verschmelzen im 1. Lebens-

jahre in jedem Wirbel dieser Region zunächst die beiden Bogenkerne miteinander zu einem einheitlichen knöchernen Bogen, während die Vereinigung des Bogens mit dem Knochenkern des Wirbelkörpers in der Thorakalregion beginnend erst im 3. bis 6. Jahr sich vollzieht. Der endgültige, fertige Wirbelkörper ist somit aus dem Wirbelkörperkern und den dorsolateralen Partien aus den Wirbelbogenkernen entstanden. Die Verknöcherung ist jedoch noch nicht vollständig, denn an den oberen und unteren Flächen der Wirbelkörper, sowie an den freien Enden der verschiedenen Prozessus findet sich noch für längere Zeit ein Knorpel, der erst nach dem 20. Lebensjahr die Verknöcherung mit den Wirbelkörpern eingeht. Vergegenwärtigen wir uns nochmals kurz den komplizierten Entwicklungsmechanismus des Achsenskeletts, so können wir auch verstehen, daß hier verschiedenerlei Hemmungsmißbildungen im Bereich der Möglichkeit liegen, wie z. B. Spina bifida, Fehlen von Wirbeln, Lumbalisation, Sakralisation u. dgl. mehr. So kann auch speziell in unserem Fall die Verschmelzung der verschiedenen Knochenkerne des Wirbels ausbleiben oder eine sekundäre Verlagerung eintreten. Es kann also der aus noch unbekannten Ursachen isoliert gebliebene Knochenkern des 5. Lendenwirbelkörpers einer Verschiebung nach vorn-unten anheimfallen und so das Bild der Spondylolisthesis erzeugen (Broman).

Nachdem wir nun den Entwicklungsverlauf des Wirbels in seinen einzelnen Phasen verfolgt haben, wenden wir uns der aetiologischen Frage zu, wie sie namentlich bei den in der neueren Literatur beschriebenen Fällen erörtert wurde. Bei dem weitaus größten Teil der klinisch veröffentlichten Fälle konnte man anamnestisch eine äußere Ursache feststellen, die zu den bekannten klinischen Symptomen geführt hat. Diese Angaben sind sehr verschiedenartig; so fand man zum größeren Teil ein akutes oder jahrelang zurückliegendes Trauma, bei Frauen mitunter Schwangerschaft und Geburt angegeben. In anderen Fällen wieder werden weniger genau feststellbare Ursachen namhaft gemacht, wie lange fortgesetzte schwere Arbeit, sowie auch einmaliges Heben schwerer Lasten, angestrengte Feldarbeit u. dgl. mehr. Mitunter erfahren wir, daß der Vorgang langsam einsetzte und der Patient keine den Zustand bewirkende Ursache nennen kann. In diesen Fällen handelt es sich meist um eine röntgenologisch nachweisbare Spondylolysis congenita interarticularis, die allmählich durch den auf ihr lastenden Druck der Wirbelsäule in der Interartikularportion eine Verlängerung erfuhr. Die Prädilektionsstelle der Spondylolisthesis ist bekanntermaßen die Lumbosakralregion der Wirbelsäule, in den meisten Fällen mit Beteiligung des 5. Lendenwirbels. Im allgemeinen schon ist diese

Körpergegend von Mißbildungen und Traumen den anderen Wirbelsäulenabschnitten gegenüber bevorzugt, da hier „auf einem und sehr engen Raum, der zudem von sehr wenigen nachgiebigen Geweben begrenzt wird, zahlreiche, selbst durch geringfügige Traumen leicht verletzliche Gebilde zusammengedrängt sind" (Goljanitzki). Andere Autoren, wie Ludloff, Lackum und Scherb weisen darauf hin, daß gerade im Gegensatz zu allen anderen Wirbeln, besonders der 5. Lendenwirbel leicht für Traumen empfänglich ist, da er auf dem Kreuzbein auf einer besonders beim Erwachsenen fest fixierten, nicht nachgiebigen Unterlage ruht, die keine äußere Gewalteinwirkung von oben her abzudämpfen vermag, sodaß die ganze Wucht den 5. Lendenwirbelkörper trifft. Bei den eingehenden Untersuchungen Goldwarts über die Bewegungsmechanik stellte sich heraus, „daß die Hälfte des Bewegungsausschlages der Lendenwirbelsäule in der sagittalen Ebene auf das Gelenk zwischen 5. Lendenwirbel und 1. Kreuzbeinwirbel entfällt"; somit ist hier die größte funktionelle Beanspruchung gegeben. Auch Wilhelm erwähnt die große Variabilität der lumbosakralen Grenze mit ihrer Prädisposition zu pathologischen Veränderungen. Diese Fehlformen, wie unvollkommener Bogenschluß, ungleiche Gelenkflächen und übermäßige Schrägstellung (Wilson), Lumbalisation (Léri), Sakralisation usw., die hauptsächlich sich in dieser Region lokalisieren, können im Laufe der Jahre durch die ständige Druckbelastung von seiten der Wirbelsäule, sowie auch durch gelegentliche Traumen zu den vielerlei klinischen Erscheinungen führen, deren Ursprung bis heute noch nicht vollkommen geklärt ist, nicht zuletzt auch zum Abgleiten des Wirbelkörpers von seiner Unterfläche. Bis jetzt sind in der Literatur der Spondylolisthese verhältnismäßig wenig Fälle mit anderer Lokalisation als zwischen 5. Lendenwirbel und Kreuzbeinbasis beschrieben worden. Im ganzen ließen sich über 25 Fälle mit dem Sitz zwischen 4. und 5. Lendenwirbel feststellen; darunter befinden sich 10 Fälle allein von Neugebauer. Ferner berichtet Burckhard einen Fall, bei dem als Unfallfolge der 4. Lendenwirbel zum Abgleiten kam, während Weil die Ursache dieser seltenen Lokalisation bei seinem Patienten mit einer Sakralisation des 5. Lendenwirbels erklärt. Bei einem fünfzigjährigen Mann sah Wegener den typischen Zustand, der sich ohne Unfall seit dem 34. Jahre allmählich entwickelte und auf eine Entwicklungsstörung in den Knochenkernen des Wirbelbogens zurückgeführt wird. Eine Kombination von Spondylolisthesis und Spondylitis deformans zeigt der von Wynen beschriebene Fall, bei dem sich neben einer Sakralisation des 5. Lendenwirbels eine Spina bifida und zahlreiche Exostosen vorfanden. Der Autor vermutet in dem Umstand, „daß bei

der Sakralisation des 5. Lendenwirbels der Gleitprozeß um einen Wirbel höher verlegt wird", als weitere Entstehungsart der Spondylolisthese, daß „das Verhalten der letzten unter dem stärksten Druck stehenden Bandscheiben von Bedeutung ist". Nach seiner Ansicht können auch hier, analog der Spondylitis deformans, degenerative Prozesse der Bandscheiben den Gleitprozeß günstig beeinflussen. Ferner hat Turner eine spondylolisthetische Bogentrennung beobachtet und zwar an den Halswirbeln, ebenso macht er auf zwei Präparate mit ausgebildetem abnormen 6. Kreuzbeinwirbel und Spondylolisthesis aufmerksam. Die meisten atypischen Fälle in neuerer Zeit hat wohl Junghanns bei seinen systematischen Untersuchungen gefunden: elfmal am 4. und einmal sogar am 3. Lendenwirbel. Schließlich führt Shore noch zwei Fälle an bei Bantunegerskeletten mit mangelhafter Vereinigung in den Bogenteilen, wobei in dem einen Fall auch der 5. Lendenwirbel betroffen ist.

In dem Schrifttum der letzten Jahre kommt immer deutlicher die Ansicht zur Geltung, gestützt durch exakte Untersuchungen verschiedener Autoren, daß die meisten Formen der Spondylolisthese auf der Grundlage einer kongenitalen Fehlform in der Interartikularportion des Wirbelbogens beruhen. Während vor einem Jahrzehnt diese Fälle im Schrifttum verhältnismäßig wenig Erwähnung fanden, häufen sich in den letzten Jahren die Beobachtungen dieses Krankheitszustandes riesig, und ihre Diskussion ist wieder lebhaft in den Vordergrund getreten. Als aetiologischen Hauptfaktor der Spondylolisthesis betont Hellner die kongenitale Spondyloschise, die sich infolge begünstigender Faktoren zur Lyse weiterentwickeln kann. Wirbelgleiten fand man bis jetzt nur in der Lumbosakralregion, während Spondyloschise, wie bereits erwähnt, auch an anderen Wirbeln z. B. an den Halswirbeln zur Beobachtung kam. Das bringt Hellner auf die Vermutung, daß zur Auslösung der Spondylolisthesis immer disponierende und auslösende Momente vorhanden sein müssen. Besondere Beachtung verdient die Arbeit von Junghanns, in der er das wertvolle Ergebnis seiner Untersuchungen an 30 pathologisch-anatomischen Präparaten mit echter Spondylolisthesenbildung ausführlich behandelt. In dieser Arbeit findet Neugebauers Theorie von dem Gleitprozeß voll und ganz ihre Bestätigung, indem Junghanns an allen oben erwähnten Präparaten einen Spalt im Zwischengelenkstück des abgleitenden Wirbelkörpers mit dem typischen Sitz, wie ihn auch Neugebauer und Turner beschrieben haben, nachweisen konnte. Der Spalt „sitzt kurz hinter der unteren Begrenzung der Gelenkfläche des oberen Gelenkfortsatzes, sodaß jederseits das Zwischengelenkstück durch ihn in einen kleineren oberen und etwas größeren unteren Teil zerlegt

wird" (Junghanns). Insgesamt fand der Autor im Schmorl'schen Institut 35 Fälle von echter Spondylolisthesis. Besonders bei den Präparaten älterer Individuen fand man fast stets an den Spalträndern kleine Randwülste, die nach Junghanns durch chronische Reizwirkung entstanden sind und als Beweis für ein längeres Bestehen dieser Spaltbildung angeführt werden. Die kongenitale Natur dieses Zustandes beweist nach Dießl, Rocher und Roudil auch das nicht so seltene Zusammentreffen von Spondylolisthese mit Spina bifida, wie es letztere auch bei Kindern beobachtet haben. Meyer führt außerdem noch als Entstehungsursache Krankheit, Trauma und statische Deformitäten an, ferner weist er auf die „rein morphologisch große Aehnlichkeit" der von Junghanns geschilderten Randwülste der Spaltenden „mit knöchernen Umbauprozesssen" hin. Somit gelangen wir zur Ueberzeugung, daß Spondylolyse, das Vorstadium der Spondylolisthesis, nicht immer angeboren sein braucht, sondern auch als Umbauzone erworben sein kann durch abnorm wirkende Kräfte bedingt, die durch den Druck der hinteren Gelenkfortsätze des 4. Lendenwirbels bei der verstärkten Lendenlordose auf die Interartikularportion den Schwund der Knochen zur Folge haben. Die kongenitale Aetiologie betont unter anderem Hirsch, der von einem 63jährigen Patienten berichtet, bei dem, und zwar nicht als Unfallfolge, sich das pathologische Bild gleichzeitig im 4. und 5. Lendenwirbel lokalisiert und auf berufsmäßiges Tragen schwerer Lasten zurückgeführt wird. Auf diese Aetiologie bezieht sich auch Weil, der an 16 beobachteten Fällen bei einem geringen Teil anamnestisch Traumen anführt, die aber nach seiner Ansicht nach eingehender Prüfung und genauer Abwägung der Verhältnisse sehr unwahrscheinlich aetiologische Bedeutung haben können. Unter diesen Fällen fand er fünf, die sich zwischen 10. bis 20. Lebensjahr entwickelt hatten. Daran knüpft er die Vermutung, daß Spondylolisthesis sich wahrscheinlich in einem früheren Lebensabschnitt zu den bekannten klinischen Erscheinungen entwickelt und zwar in jener Zeit, in der das körperliche Wachstum noch nicht vollendet ist und daher Muskulatur sowie Bandapparat nicht jeder Beanspruchung gewachsen sind. Ebenso verzeichnet Shore 5 Fälle, die auf angeborener mangelhafter Verschmelzung des 5. Lendenwirbelkörpers mit den Bogenteilen beruhen. Auch Joisten stützt sich in seiner Arbeit auf Neugebauers Theorie, in der er das langsame Abgleiten des Wirbelkörpers durch die besonders starke statische Beanspruchung und Belastung der Lumbosakralgegend beim aufrecht gehenden Menschen zusammen mit „vorzugsweise an dieser Stelle angreifenden Schubkräften" zu erklären versucht, die „im Laufe

der Jahre ein Ausziehen der fibrösen Interartikularportion" ermöglichen. Nach seiner Ansicht kann das Wirbelgleiten in jeder Phase zum Stillstand kommen und ist nur bestimmt „durch das Verhältnis bezw. Mißverhältnis der Stabilität der mit einer Knorpelfuge gleichzusetzenden Interartikularportion, die naturgemäß individuell verschieden ist, zu dem Belastungsdruck". Ferner führt er als neuen ursächlichen Entstehungsmodus der Spondylolisthese innersekretorische Störungen an, die neben den im Adolescentenalter typischen Deformitäten (juveniler Rundrücken, Pedes plani usw.) hier auch einmal infolge Muskel- und Knochenschwäche gerade in der „Wachstumskrise" den Gleitprozeß einleiten können, dessen weiterer Entwicklungsgrad auch traumatisch wesentlich beeinflusst werden kann. Der soeben ausgeführten kongenitalen Aetiologie entgegen betonen besonders amerikanische Autoren wie Kleinberg, Darling und Palmer das Trauma als ursächliches Moment. Dieser Theorie wird von Junghanns, Joisten und Scherb widersprochen, da nach ihren Erfahrungen eine echte Spondylolisthese nur auf dem Boden einer angeborenen Defektbildung sich entwickeln kann, während das Trauma als auslösendes und verschlimmerndes Moment mitunter hinzutritt. So finden wir in der neuen Literatur zum Teil noch extrem entgegengesetzte Ansichten über die Aetiologie unter den Forschern; teils ist die kongenitale, teils die traumatische Genese mehr betont. Doch gibt es genügend Autoren, nach deren Ansicht die Aetiologie der Spondylolisthesis sehr verschiedenartig sein kann. Unter anderem berichtet Asbury von 26 beobachteten Fällen in dem Alter von 13 bis 65 Jahren, an denen sich nur fünfmal kongenitale Bogendefekte nachweisen ließen, während bei den übrigen größtenteils ein bestimmtes Trauma als Ursache angegeben wurde. Faldini und Portmann führen neben kongenitalen Momenten auch erworbene an, wie tuberkulöse Wirbelprozesse und Traumen, letzterer auch Tabes.

Zusammenfassend muß man feststellen, daß die Frage der Aetiologie noch keine endgültige Lösung gefunden hat, wenn auch die Untersuchungen schon ersprießliche Resultate gezeigt haben und damit die Forschung in bestimmtere Bahnen gelenkt haben. Bis jetzt steht als erwiesen fest, daß die Spondylolisthese ihren Ausgang von einer kongenitalen Spondyloschise nimmt, während für die traumatische Aetiologie der sichere Beweis am Präparat noch aussteht.

Verwirrend findet man übrigens beim Studium des Schrifttums über Spondylolisthesis die vielseitige Anwendung des Namens für die aus den verschiedensten Ursachen entstandenen, klinisch der

Spondylolisthese sehr ähnlichen Krankheitsbilder. Zu diesem Punkt haben in der letzten Zeit Junghanns, Hellner und Joisten mit Recht schärfstens Stellung genommen und den Vorschlag gemacht, nur den auf dem Boden einer kongenitalen Fehlbildung entstandenen Gleitprozeß als Spondylolisthesis zu bezeichnen.

Pathologisch-anatomisches Präparat.

Weiteren Aufschluß über das Wesen der Spondylolisthesis, besonders über die sekundären Formveränderungen an Wirbelsäule und Becken, erhalten wir durch die Untersuchungen am pathologisch-anatomischen Präparat. Im Laufe der Jahre wurden von verschiedener Seite (Kilian, Neugebauer, Breus-Kolisko u. a.) spondylolisthetische Beckenpräparate eingehend beschrieben, von denen wohl das Paderborner Becken am klarsten die Veränderungen uns vor Augen führt. Kilian hat dieses Präparat im Jahre 1854 erstmals beschrieben. Die wesentlichsten Merkmale sind folgende:

Bei diesem Präparat, das im Bild die natürliche Stellung des Beckens beim stehenden Individuum wiedergibt, vermißt man vor allem die physiologische Beckenneigung nach unten, die nach Braus durchschnittlich zwischen 55 und 75 Grad schwankt. Ferner findet man ein Abweichen der Wirbelsäule von ihrer normalen Stellung, in dem sie als Ganzes in das Becken hineinverlegt ist und somit eine verstärkte Lendenlordose bedingt, die durch Verminderung des Beckenneigungswinkels einigermaßen kompensiert wird. Das Kreuz- und Steißbein schließt, durch scharfe Knickung im unteren Teil des 2. Sakralwirbels bedingt, gewissermaßen das Becken unten ab. Die Darmbeinkämme sind aufgerichtet und liegen somit in gleicher Höhe mit der zwischen 1. und 2. Lendenwirbel liegenden Zwischenwirbelscheibe. Weiter finden wir eine stärkere Ausziehung der Symphyse kranialwärts und eine dadurch bedingte steilere Linienführung des Ramus superior ossis pubis, der zu einer spitzwinkligen Verschmälerung des Arcus pubis sowie zu einer Verminderung der Distanz zwischen den Tubera ischiadica führt. Die Wirbelsäule geht im 1. Lendenwirbel in den geraden Brustteil über, der untere Rand des 3. Lendenwirbelkörpers bildet jetzt das Promontorium. Unser Augenmerk gilt vor allem dem hauptsächlichsten Träger dieser Anomalie, dem 5. Lendenwirbel, dessen Wirbelkörper in Keilform dorsalwärts sich verjüngt. Das Kreuzbein mit dem großen Teil seiner Masse überlagernd und um seine quere Achse rotiert, steht der 5. Lendenwirbelkörper mit seiner ventrodorsalen Achse fast in der Senkrechten und reicht bis zum unteren Rand des 2. Sakralwirbels. Der hintere Teil des Wirbelkörpers findet seine Stütze auf der Kreuzbeinbasis, in die sich dessen obere Kante treppenförmig eingräbt und somit an dieser Stelle die ganze Wirbelsäule in ihrer neuen Lage fixiert. Die Interartikularportion, auf deren Besonderheiten schon bei Besprechung der Aetiologie eingegangen wurde, zeigt eine erhebliche Verlängerung, die bandartig dünn und fast horizontal gestellt erscheint. Die Prozessus artic. inf. sind mit den Prozessus artic. sup. des Kreuzbeins knöchern vereinigt, deren Abstand von den oberen Gelenkfortsätzen des 5. Lendenwirbels 3 cm beträgt, während normalerweise dieselben nahe übereinander liegen. Der Wirbelkanal des 5. Lendenwirbels ist infolge der Ausziehung der Interartikularportion über

das Kreuzbein in dorso-ventraler Richtung längsgezogen, während er im übrigen normale Breite besitzt. Ferner findet man an sekundären Veränderungen eine stärkere Lordosierung der Wirbelsäule und eine Neigung der Kreuzbeinbasis um 50 Grad gegen die Horizontale. Die Vorderfläche des Os sacrum ist von einem leichten Kranz von Randexostosen umgeben, das ganze Sakrum erscheint leicht zusammengedrückt und verschmälert, die Foramina sacralia sind im Gegensatz zur Norm verbreitert. Die geburtshilfliche Bedeutung eines solchen Beckens ergibt sich sehr einleuchtend anhand dieses Präparates, beträgt doch hier die Conjugata vera des Beckeneingangs 4,3 cm gegenüber der normalen Durchschnittszahl von 11 cm.

Abb. 3.
Paderborner Becken der Länge nach aufgesägt. (Linke Hälfte.)
(entnommen aus Archiv f. Orthopäd. u. Unfallchirurgie
Bd. 26, 1928, Wegener).

Von den Untersuchungsergebnissen wäre noch zu erwähnen, daß Junghanns, der bei seinen Präparaten besonders dem Lumbosakral- und Achsenwinkel Beachtung schenkte, bei Spondylolisthese des 5. Lendenwirbels eine Vergrößerung des Lumbosakralwinkels um 10 Grad gegenüber dem von ihm berechneten Durchschnittswert von 143 Grad gefunden hat, was auf eine Streckung in der sakro-lumbalen Gelenkverbindung schließen läßt, eine für die klini-

sche Diagnose wertvolle Feststellung. Außerdem konstatiert er eine Abnahme des Achsenwinkels als einen Kompensationsversuch für die ausgeglichene normale Lordose zwischen Kreuzbein und 5. Lendenwirbel. Schließlich berichtet Turner, daß außer den Randexostosen als Sakrum als „funktionelle Reaktion gegen die spondylolisthetische Gefahr" nicht nur, wie schon Breus-Kolisko beobachtet haben, „Spuren des Zusammenwirkens der Muskelaktionen und der Bänderspannungen mit osteologischem Ausdruck im Becken", sondern am ganzen statischen Apparat, an der Wirbelsäule wie auch an den unteren Extremitäten zu finden sind.

Klinisches Bild.

Bevor wir uns den klinischen Erscheinungen und der Diagnose der Spondylolisthesis zuwenden, soll noch kurz die Frage erörtert werden, ob von dieser Mißbildung einem bestimmten Konstitutionstypus der Vorzug gegeben wird. Soweit in den Veröffentlichungen dieser Fälle auch der allgemeine Körperstatus Erwähnung gefunden hat, fand man nicht selten diese Anomalie besonders bei dem Habitus asthenicus auftreten, wie er bei den mitgeteilten Fällen von Dießl, Kleinhaus, Wilhelm u. a. mehr, so auch bei den später beschriebenen Fällen beobachtet wurde. So macht Kleinhaus bei seinem Patienten in diesem Zusammenhang auf gleichzeitig bestehende, wahrscheinlich konstitutionell bedingte Pedes plani besonders aufmerksam. Es liegt die Vermutung nahe, daß analog anderen Krankheitsbildern auch die Spondylolisthese gerade diesen Typus bevorzugt, der vielleicht bei ihr als ein disponierender Faktor eine bis jetzt noch unbekannte Bedeutung hat. Im übrigen ist das klinische Bild der Spondylolisthesis sehr wechselvoll, da ja der Gleitprozeß, wie schon in der Aetiologie betont wurde, auf jeder seiner Entwicklungsphasen zum Stillstand kommen kann. Vor allem aber haben bei Fällen leichteren Grades Aussehen und Beschwerden der Kranken meist keine für diesen Zustand charakteristische Formen. Erst bei den fortgeschrittenen und ausgeprägteren Fällen in der Zeit, in der der Patient erfahrungsgemäß erst ärztliche Hilfe in Anspruch nimmt, findet man die für dieses Krankheitsbild typischen Erscheinungen und Symptome. Hier kann man jetzt schon durch genaue Betrachtung des entkleideten Patienten unter Berücksichtigung der Anamnese mit ziemlicher Wahrscheinlichkeit die Diagnose stellen.

Bei diesen ausgebildeten Fällen ist zunächst bei seitlicher Betrachtung des aufrecht stehenden Patienten die abnorme Stellung des

Beckens und das Mißverhältnis zwischen Rumpf- und Beinlänge auffallend. Der Oberkörper scheint im Verhältnis zu den Extremitäten verkürzt und ins Becken hineingesunken, demzufolge der Abstand des unteren Rippenbogens von den Darmbeinkämmen verringert ist. Sehr häufig treten die beiden untersten Rippen unter der Horizontalen, welche die beiden höchsten Punkte der Beckenschaufeln verbindet, ins Becken hinein (Wilhelm). Als klassisches Zeichen bezeichnet Glasewald die Verkürzung des Bauches, die einerseits durch die relative Verkürzung des Rumpfes gegenüber den unteren Extremitäten infolge Herabgleitens des letzten Lendenwirbels, andererseits durch die verminderte Beckenneigung bedingt ist. Mit dieser findet auch das Tiefertreten des Nabels, der in allernächste Nähe der Schamfuge zu liegen kommt, seine Erklärung (Neugebauer). Durch die Aufrichtung des Beckens treten die Konturen der Hüftbeinkämme deutlich sichtbar unter der Haut hervor und bilden mit der Seitenwand des Thorax einen mehr oder weniger einspringenden Winkel, wie ihn auch Hellner und Wilhelm bei einem Fall in sehr ausgeprägter Weise beobachteten, bei dem man bequem zwischen Darmbeinkämmen und Rippenwand zwei bis drei Querfinger einlegen konnte. Entsprechend der verminderten Beckenneigung hat das Kreuzbein eine Rotation um seine frontale Achse erfahren, sodaß jetzt seine Längsachse fast vertikal verläuft und seine Prominenzen deutlich zum Vorschein kommen. An der Wirbelsäule bemerkt man eine stärkere Lordosierung in der Lumbalregion, die anscheinend ihren höchsten Grad an der Uebergangsstelle der unteren Lendenwirbel zur stärker prominierenden oberen Kreuzbeinpartie erreicht, von Jaroschy als „lordotischer Knick" bezeichnet. Dadurch kommt es zwischen der Kontur des Rückgrats und des Gesäßes zur Bildung eines nahezu rechten Winkels. Jaroschy und Glasewald sind der Ansicht, daß diese Lordoseverstärkung keine echte, sondern nur eine scheinbare ist. Ersterer hält sie für teilweise vorgetäuscht durch die Verschiebung des 5. Lendenwirbels nach vorn ins Becken, letzterer begründet sie mit dem starken Zurücktreten des oberen Kreuzbeinabschnittes nach hinten, während Wiemers in manchen Fällen sogar eine Abflachung der physiologischen Krümmungen der Wirbelsäule beobachten konnte. Neugebauer führt als diagnostisches Merkmal das Mißverhältnis zwischen verstärkter Lendenlordose und verminderter Beckenneigung an. Ferner macht er noch auf einen Punkt aufmerksam, der bei der Frau oft diagnostisch verwertet werden kann, daß nämlich durch die Aufrichtung des Beckens der obere Rand der vorderen Beckenwand meist einige Zentimeter über der obersten Grenze der Schambehaarung zu liegen kommt, während doch normalerweise beide auf gleicher Höhe liegen.

Zugleich führt er einen selbstbeobachteten Fall an, bei dem die Entfernung von den beiden erwähnten Punkten 6 Zentimeter betrug. Auch die Betrachtung des Patienten von hinten gibt uns ein typisches Bild dieser Deformität. Am meist abgeflachten Rücken des Kranken sehen wir zunächst in der Medianlinie eine tiefe Rinne, die sich allmählich kranialwärts abflacht und wallartig auf beiden Seiten durch die gespannten Muskelwülste des Erektor trunci begrenzt wird. Das Gesäß erscheint in der Regel verbreitert und herzförmig, der Abstand der hinteren Schaufelenden der Darmbeinkämme vergrößert. Seitlich sieht man bisweilen bei mageren Individuen dallenartige Vertiefungen, die der Lage des For. ischiad. maius und der Spina post. sup. ossis ilei entsprechen (Neugebauer). Eine Folge der Rumpfverkürzung ist die Entspannung der Haut vor allem in der Querrichtung dicht oberhalb des Beckengürtels, die zu den vielerlei vorkommenden zum Teil sehr charakteristischen Faltenbildungen führt. So überlagern in der Regel solche Hautwulstbildungen die Beckenschaufeln oder treten als pubo-abdominaler Querwulst tief herab und verdecken dadurch die Leistenfalten samt der Schamfuge. Mitunter beginnen sie schon beiderseits der Wirbelsäule, oberhalb der Darmbeinkämme nach vorn verlaufend, verlieren sich dann ventralwärts nach Erreichung der Axillarlinie (Turner). Als weiteres klinisches Zeichen gibt Tchirkin eine leichte kompensatorische Kyphose am Uebergang von Brust- und Lendenwirbelsäule an. Auch die Längenverhältnisse der oberen Extremitäten geben mitunter einen diagnostischen Anhaltspunkt, da nämlich beim spondylolisthetischen Patienten infolge der relativen Oberkörperverkürzung bei schlaff herabhängenden Armen die Fingerspitzen bis unterhalb der Mitte der Oberschenkel, mitunter sogar bis zum Knie reichen (Schulz), während bei gebeugten Armen in stehender Haltung die Ellenbogen auf den Darmbeinkämmen ruhen. Außerdem wäre noch die typische leichte Kniebeugehaltung verbunden mit nicht seltener Reklination des Oberkörpers (Scherb, Turner) bei Spondylolisthesis zu erwähnen, die nach Joisten „muskelmechanisch als Kompensation der starken Retroversion des Beckens anzusehen . . ., die ihrerseits durch die Verlagerung des Oberkörperschwerpunktes nach vorn statisch bedingt ist". Es tritt nämlich infolge der Beckenaufrichtung eine Entspannung der „pelvitrochanteren und ischiocruralen Muskelgruppen" ein, derzufolge der M. rectus in einen verstärkten Spannungszustand versetzt wird, der durch die charakteristische Kniestellung einigermaßen vermindert wird.

Die Palpation orientiert uns vor allem über die Lage des abgeglittenen Wirbelkörpers und somit über den Grad der Spondylolis-

thesis. Wenden wir uns zunächst der Wirbelsäule als Ganzem zu und tasten in der Halsregion beginnend die Dornfortsätze der Reihe nach ab. Im Brustteil der Wirbelsäule sind die Processus spinosi gut fühlbar, während in der Lumbalregion das Palpieren einmal durch die gespannten Muskelwülste des Erektor trunci, sodann durch die infolge der verstärkten Lordose fest aneinander gepressten Dornfortsätze sehr erschwert wird. Sicher ist aber entsprechend der Lage des 5. Lendenwirbels ein treppenförmiger Vorsprung (Wegener), der mitunter druck- und schmerzempfindlich sein kann und auf dessen Grund man elastischem Widerstand begegnet (Turner). Dieses sehr wichtige diagnostische Merkmal wird von Wilhelm als tiefe Weichteilnische, von Turner und Codivilla als Stufenbildung beschrieben, während Kleinberg von einer Aushöhlung und Faldini von einem abnorm weiten Zwischenraum zwischen Kreuzbein und Dornfortsatz des 5. Lendenwirbels spricht. Ferner weist Neugebauer auf das Tiefertreten der Aortenbifurkation besonders in ausgeprägten Fällen hin. Bei rektaler Untersuchung erreicht vor allem in hochgradigen Fällen der untersuchende Finger den ins Becken abgerutschten Lendenwirbelkörper, den man sich zwar leichter mit Palpation durch die erschlafften Bauchdecken zugänglich machen kann. Früher wurde bei der Frau zur Diagnosestellung die vaginale Untersuchung vielfach ausgeführt, aber seit unserer hochentwickelten Röntgentechnik hat man diese Untersuchungsart verlassen. In stark ausgeprägten Fällen kann man sich auch mit Hilfe der Rektaluntersuchung über den Grad des Wirbelgleitprozesses orientieren. Der untersuchende Finger geht an der vorderen Kreuzbeinfläche hoch und trifft in Höhe des 2. oder 3. Kreuzbeinwirbels auf den dislozierten Wirbelkörper, der mit dem Kreuzbein einen gut tastbaren, beinahe rechten Winkel bildet, den sogenannten „Rittgenschen Glittwinkel" (Neugebauer). Zwischen der Seitenwand des prominierenden Wirbelkörpers und der Vorderfläche einer jeden Ala ossis sacri tastet man eine Konkavität in Gestalt eines sphärischen Winkels, den „Breiskyschen sphärischen Lateralwinkel" (Neugebauer), der differentialdiagnostisch gegenüber dem osteomalazischen Becken und hochgradiger rachitischer Einknickung in Betracht kommt. Erwähnenswert ist noch, daß hier die Conjugata nicht wie üblich dem geraden Durchmesser der Beckeneingangsebene entspricht, sondern diesmal „die kürzeste Entfernung zwischen oberem Rand der Symphyse und dem nächstliegenden Punkt der in das Becken gesunkenen Lendenwirbelsäule" an ihre Stelle tritt, deren Distanz unter 6 cm liegen kann (Pankow), ferner teilt Jaroschy mit, daß bei den spondylolisthetischen Becken in der Mehrzahl ein starker Unterschied zwischen der Distantia spin. und

crist. besteht, der normalerweise um 3 cm differiert und hier 6 bis 9 cm betragen kann.

Auch das Verhalten der Wirbelsäule bei Bewegung deutet mitunter auf Spondylolisthesis hin und zeigt einige charakteristische Abweichungen von der Norm. Die Bewegung in der Lendenpartie ist meist schmerzhaft und wird daher nach Möglichkeit vermieden. Diese reflektorische Ruhigstellung dieser Wirbelregion kann man sehr schön beobachten, wenn man die Bewegungen eines Patienten verfolgt, der einen Gegenstand vom Boden aufheben will; er geht nämlich in Kniebeuge mit steif gehaltener Wirbelsäule. Vor allem ist in der Lendenwirbelpartie die aktive Bewegungsmöglichkeit in der Sagittalebene erheblich eingeschränkt, daher ist auch das Bücken nur in beschränktem Maße bis etwa zu einem Hüftbeugewinkel von 140 Grad (Joisten) noch möglich. Die seitlichen und Drehbewegungen sind dagegen mitunter vollkommen frei, beim Beugen nach rückwärts ist nicht selten sogar eine Ueberstreckung möglich.

Aus obigem Verhalten der Wirbelsäule ergibt sich schon teilweise die Art des Ganges eines spondylolisthetischen Patienten, wie er besonders von Neugebauer eingehend studiert wurde, der aber nicht bei jedem Patienten typisch in Erscheinung tritt. Der Gang ist schwerfällig, manchmal sogar watschelnd, weil die pelvitrochanten Muskeln zu lang geworden sind (Kleinhaus), ist aber nicht mit dem watschelnden Gang bei Hüftluxation identisch, da lediglich das Becken nach vorn geneigt ist, während die seitlichen Schwankungen völlig fehlen (Faldini). Durch die reflektorische Ruhigstellung der Lendenwirbelsäule wird der Gang infolge der geraden und angestrengten Haltung des Oberkörpers vorsichtig, steif und unelastisch (Wegener). Längeres Stehen wird zum Teil nicht ertragen, und manchmal erweckt die Gangart des Patienten den Eindruck, als ob er in der steten Angst hinzufallen unsicher würde. Neugebauers Ichnogrammstudien weisen eine bedeutende Schmalspurigkeit mit kurzer Schrittlänge auf, den sogenannten Seiltänzergang. Doch heutzutage findet Neugebauers Ansicht, der für einen typischen spondylolisthetischen Gang eintritt, noch wenig Beachtung und Anerkennung.

Entsprechend dem klinischen Befund lokalisieren sich auch teilweise die Beschwerden bei Spondylolisthesis. Doch hier finden wir kein einheitliches und immer wiederkehrendes typisches Symptomenbild, vielmehr wechseln die Lokalisationsstellen, abgesehen von dem Kreuzschmerz, oft von Fall zu Fall. Ein fast stets wiederkehrendes Merkmal ist nur der Kreuzschmerz, der aber nicht einmal für diesen Krankheitszustand charakteristisch ist, da er ebenso bei

den verschiedenartigsten Affektionen dieser Wirbelregion anzutreffen ist (Jaroschy). Scherb versuchte dieses Schmerzsymptom bei Spondylolisthesis genauer zu lokalisieren und fand, daß der eigentliche Schmerz „weniger in das Kreuzbein selbst, sondern mehr in die Lumbosakralgrenze" verlegt wird und durch allzu starke „Dehnung und Zerrung der lumbosakralen Gelenkverbindungen" wahrscheinlich bedingt ist. Weiter führt er aus, daß diese Beschwerden nicht nur für die Dauer des Dehnungszustandes bestehen bleiben, sondern denselben oft überdauern und durch gehäuftes periodisches Auftreten mehr oder weniger konstant unterhalten werden können. Ebenso treten diese Schmerzen nach seinen Erfahrungen im Anfangsstadium des Gleitprozesses stärker auf und können dann auch die seitliche (Kreuzbein) und die weitere Umgebung (Hüftgelenk, Gesäßmuskeln, N. ischiaticus) in Mitleidenschaft ziehen, während sie trotz der schweren Deformität in leichtere Formen übergehen können, wenn der gleitende Wirbel durch Synostosen seine Fixation erhalten hat (Jaroschy). So fand Asbury bei seinen Untersuchungen in 95% der Fälle bestehende Kreuzschmerzen, während er im ganzen nur zwei schmerzfreie Fälle nachweisen konnte. In der neueren Literatur findet man mit wenigen Ausnahmen bei Spondylolisthesis Schmerzen in der Lumbalregion, die mitunter ohne äußere Ursache (Schulz, Nicolaysen, Wegener), gerade bei Traumen meist gleichzeitig (Asbury, Joisten, Dießl), manchesmal aber auch erst nach Jahren einsetzten (Turner, Picot, Stojanov), sodann nach einiger Zeit wieder verschwanden (Wilhelm), oder als dauernde, wenn auch leichtere Beschwerden bestehen blieben (Fitch, Wilhelm). Klinisch stehen vor allem die Schmerzen der Lumbalgegend im Vordergrund, nicht selten treten auch Schmerzerscheinungen im Unterbauch und in den Oberschenkeln hinzu, die mitunter bis in die Waden ausstrahlen können. Der Charakter dieser Schmerzen wechselt zwischen heftigen Attacken und dauerndem Gefühl von Schwäche und Schwere im Kreuz. Die Rückenschmerzen verstärken sich besonders beim Gehen, bei angestrengtem Arbeiten in gebückter Stellung und bei längerem Stehen, wo sie oft ein Müdigkeitsgefühl und Haltlosigkeit in der Lendengegend auslösen. Lähmungserscheinungen von seiten der Cauda equina (Asbury) sind sehr selten. Bei tiefen Formen fehlen die Beschwerden im Kreuz und es soll sogar nach Portmann durch Druck des abgeglittenen Lendenwirbels auf das Zentralnervensystem zu motorischen und sensiblen Störungen kommen. Schließlich sei noch erwähnt, daß Albee nach den klinischen Erscheinungen zwei Arten von Spondylolisthese unterscheidet, nämlich die häufiger vorkommende bilaterale, die ohne Lähmungserscheinungen verläuft, und die unilaterale

Form, die von Kompressionserscheinungen von seiten der Cauda equina begleitet ist. Demgegenüber betont Els mit Recht, daß echte Spondylolisthese niemals Drucksymptome von seiten der im Sakralkanal verlaufenden Nervenstränge auslösen kann. Einwandfrei zeigt uns das auch der pathologisch-anatomische Befund. Denn hier ist im Gegensatz zu Luxationen der Wirbel nicht in seiner Gesamtheit nach vorn disloziert, sondern der Grad des Abgleitens des 5. Lendenwirbels wird in bezug auf den Wirbelkanal gewissermaßen durch eintretende Verlängerung im Bogenteil wieder kompensiert, sodaß der Wirbelkanal in keiner Weise dadurch in seiner Weite und Form beeinträchtigt wird.

Röntgenbild.

Als sicherstes und exaktestes diagnostisches Hilfsmittel für die Spondylolisthesis wird heutzutage das Röntgenbild, besonders die seitliche Aufnahme verwendet. Mag auch in den schweren anatomisch ausgeprägteren Fällen der klinische Befund oft genügend erscheinen, so weiß man andererseits die Vorzüge des Röntgenverfahrens zu schätzen, wenn es gilt, klinisch leichtere Formen, vor allem beginnende Fälle, die in der Regel noch kein charakteristisches Symptombild aufweisen, festzustellen, oder um im Krankheitsbild ähnliche Veränderungen der Lumbosakralregion echter Spondylolisthesis gegenüber abzugrenzen. Dies umso mehr, da doch die Frühdiagnose gerade in der Frage der Therapie und Prognose eine außerordentliche Rolle spielt. Das Röntgenbild wurde erst vor verhältnismäßig kurzer Zeit zur Diagnose dieser Deformität beigezogen, vor allem haben zu dessen besserer Verwertung Ludloff, Schede und Fischer durch ihre grundlegenden Untersuchungen der anatomischen Verhältnisse des 5. Lendenwirbels im Röntgenbild dazu beigetragen, der hier gegenüber den übrigen Lendenwirbeln erhebliche Schwierigkeiten bietet und auch in „Form und Projektion" (Els) verschiedene Abweichungen zeigt. Die ersten Röntgenbefunde echter Spondylolisthesis stammen von Schultheß aus dem Jahre 1913, der „als hauptsächlichstes und untrüglichstes Symptom der Spondylolisthesis" das „Hineinzeichnen der Wirbelkörperkontur in die Kreuzbeinkontur" (zit. n. Wiemers) bezeichnet. In demselben Jahre erschien von Wiemers die erste deutsche Arbeit über das Röntgenbild bei Spondylolisthesis, in der er auch auf die große diagnostische Bedeutung der seitlichen Aufnahme aufmerksam macht. In der Folgezeit findet man nur wenige Autoren, die sich der Röntgenaufnahme (Els 1915), speziell des seitlichen Bildes

(Scherb 1921, Wilhelm 1925) zur Diagnosestellung bedienten. Doch heute ist das Röntgenbild, durch die Arbeiten von Jaroschy, Junghanns u. a. einem größeren Aerztekreis zugänglich gemacht, das einzige sicher beweisende diagnostische Hilfsmittel, wenn es auch mitunter selbst für den Röntgenologen schwer ist, die je nach der anatomischen Dislokation des 5. Lendenwirbels vielfach sich überschneidenden Projektionen richtig zu verwerten.

Bei der Beurteilung des Röntgenbildes ist es besonders wichtig die anatomischen sowie auch röntgenologischen Besonderheiten des 5. Lendenwirbels, die noch im Bereich des Normalen liegen, streng zu trennen. Schede fand bei seinen Untersuchungen, daß der 5. Lendenwirbel sehr oft nur als ein schwacher Schatten sich nachweisen läßt, während die anderen Lendenwirbel wie auch das Kreuzbein sich scharf und deutlich abheben. Nach seiner Ansicht beruht das Verschwinden des 5. Lendenwirbels auf dem „Verschwinden seiner Konturen". Ihre Erklärung findet diese Erscheinung in der eigenartigen entwicklungsgeschichtlichen Stellung des 5. Lendenwirbels, der als Uebergangsglied der Wirbelsäule zum Kreuzbein anzusehen ist und somit im Gegensatz zu den übrigen Lendenwirbeln keinen deutlich abgegrenzten Uebergang von Körper zu Bogen aufweist, sondern einen allmählichen ohne scharfe anatomische Abgrenzung der Bogenwurzel. Bei der anatomischen Betrachtung der vier weiteren Lendenwirbel findet man, daß die sagittal auftreffenden Röntgenstrahlen zum Teil eine längere Strecke tangential in der Kortikalis verlaufen, was für die Deutlichkeit der Konturzeichnung im Röntgenbild ausschlaggebend ist, während beim 5. Lendenwirbel die Kortikalis infolge des allmählichen Ausladens der Körpermassen in der Richtung nach den Querfortsätzen schräg durchbrochen wird. Ferner ist in einem großen Teil der Fälle der 5. Lendenwirbel bedeutend niedriger und mitunter keilförmig mit dem spitzen Teil dorsalwärts gerichtet. Bei diesen Wirbeln mit Keilform sind die Konturen im Röntgenbild undeutlich, da die sagittal auffallenden Strahlen die Ober- und Unterfläche des Wirbels nur schräg durchsetzen, die dann im Bild als langgestreckte Ovale zu erkennen sind. Mitunter können auch diese Konturen fehlen oder sich mit anderen in ihrer Nähe gelegenen stärker entwickelten Gebilden überschneiden; manchmal ist auf der Aufnahme nur der Bogenteil zu finden. Dieser erscheint meist auffallend hochgerückt, bedingt „durch die physiologische Drehung des 5. Lendenwirbels um seine frontale Achse nach vorn" (Schede), während er in Wirklichkeit sogar im Vergleich zu den übrigen Lendenwirbeln tiefer am Körper entspringt. Bisweilen kann man im Röntgenbild eine sagittale Schiefstellung des 5. Lendenwirbels beobachten, die von

Schede nach Ausschluß jeglicher pathologischer Momente als Ausdruck einer physiologischen Drehung infolge der Weichheit der Intervertebralscheibe gedeutet wird. Auch Helligkeitsdifferenzen zwischen beiden Artikulationes sakrolumbales sind beschrieben worden, die normalerweise von der Lagerung des Patienten abhängen oder Zeichen einer einseitigen stärkeren Entwicklung des Knochensystems sein können. In jüngster Zeit hat Junghanns das Röntgenbild bei Spondylolisthesis einer gründlichen Bearbeitung unterzogen. Er zeigt uns anschaulich an seinen Aufnahmen, die in der Sagittalebene durchsägte Wirbelsäulen zur Grundlage haben, inwieweit die pathologischen Veränderungen auf dem Röntgenbild als spezifisch für die Spondylolisthese zu verwerten sind. Das charakteristische Merkmal an seinen Aufnahmen ist die für diese Deformität typische Spaltbildung mit ihrer bestimmten Lokalisation in der Interartikularportion, die meist mit Spongiosaveränderungen derselben und Horizontalstellung des unterhalb des Spaltes liegenden Zwischengelenkstückes und S-Form der Bandscheibe verbunden ist. Selbstverständlich lassen sich die von Junghanns an seinen Röntgenbildern demonstrierten Veränderungen vielfach im klinischen Bild nicht nachweisen, da diese Aufnahmen am Lebenden aus vielerlei Ursachen, seien sie rein anatomisch-topographischer Art, wie z. B. Ueberlagerung des Kreuzbeins von den hinteren Darmbeinkammpartien, oder technischer Art, noch große Schwierigkeiten bereiten. Und doch bietet auch das klinische Röntgenbild für Spondylolisthesis typische Befunde.

Auf dem sagittalen Röntgenbild findet man in der Regel an den drei obersten Lendenwirbeln normale Verhältnisse, doch haben Wieners und Els je einen Fall mit leichter Drehung des 3. Lendenwirbels um die frontale Achse beobachtet, die aus der ovalen Form der oberen und unteren Fläche und dem hochgerichteten Dornfortsatz ersichtlich war. Der 4. Lendenwirbel ist dagegen je nach dem Grad des Abgleitprozesses stärker in seiner Projektion verändert. Seine oberen Gelenkfortsätze und die Querfortsätze können noch deutlich sichtbar sein, während die übrigen Partien von Teilen des 5. Lendenwirbels gedeckt werden, ja mitunter sind die Bogenteile vom 4. und 5. Lendenwirbel aufeinander projiziert (Els, Wiemers), sodaß dann ihre Projektion auffallend verdickt erscheint. Das charakteristische Merkmal in dieser Aufnahme bildet das Verhalten des 5. Lendenwirbels, „wobei der Schatten des letzten Lendenwirbelkörpers den oberen Anteil des Kreuzbeinschattens deckt und sich nach unten mit einer oder zwei annähernd parallelen, nach unten konvexen Konturen begrenzt“ (Jaroschy), während sein

Dornfortsatz steil aufgerichtet gewöhnlich dicht am 4. Lendenwirbel zu erkennen ist. Der 5. Lendenwirbel bildet mit seinen Querfortsätzen eine typische Form, die von Faldini mit einem Dreispitz, von Sicard mit einem Gendarmenhut verglichen wird, wogegen Joisten von einem schmetterlingförmigen Umriß spricht. Brailsford erwähnt in seiner Arbeit als gutes Kennzeichen der Spondylolisthese „die Kontinuität der Querfortsätze und des vorderen Randes des 5. Lendenwirbelkörpers". In manchen Fällen ist das Wirbelloch des 5. Lendenwirbels ungewöhnlich groß und in sagittaler Richtung ausgezogen; bei dessen Beurteilung muß man aber berücksichtigen, daß es mitunter von der Kontur der Kreuzbeinbasis durchquert wird (Jaroschy) oder durch die hintere Körperbegrenzung des 4. Lendenwirbels normal oder sogar verschmälert erscheint (Els). Vielfach wurde auch eine auffallend große Fläche der freiliegenden Kreuzbeinbasis beobachtet, ferner eine starke Verschattung im mittleren Kreuzbeinabschnitt besonders bei älteren Fällen, die wahrscheinlich auf eine Stützexostosenbildung von seiten des Kreuzbeins zurückzuführen ist (Wiemers). Eine typische Spaltbildung in der Interartikularportion wurde beim sagittalen Bild noch nicht beobachtet.

Wichtiger für die Diagnose ist das seitliche Röntgenbild, auf dem man bei echter Spondylolisthesis und technisch einwandfreier Aufnahme mitunter den Defekt in der Interartikularportion nachweisen kann. Nur können sich hier erhebliche Schwierigkeiten zeigen, wenn der 5. Lendenwirbel sich zwischen die Beckenschaufeln projiziert und dadurch verdeckt wird (Kleinhaus). Als erster hat wohl Jaroschy den Nachweis einer Spondylolysis am Röntgenbild erbracht, wo er im 5. Lendenwirbelbogen „zwischen auf- und absteigenden Gelenkfortsätzen einen deutlichen etwa zwei Millimeter breiten, den Bogen durchsetzenden Spalt von regelmäßigen, nicht zackigen Konturen" beobachten konnte. Weiterhin finden wir auf der seitlichen Aufnahme die keilförmig abgeplattete Form des 5. Lendenwirbelkörpers gut wiedergegeben, vor allem die Verlängerung des Bogenteils, kenntlich an der Stellung der Proc. artic. sup. und inf., die auseinandergerückt sind, mitunter bis zu 4 mm (Brodersen), während sie normalerweise übereinander stehen. Der Dornfortsatz mit den oberen Gelenkfortsätzen steht in seiner normalen Stellung (Picot), während der Wirbelkörper je nach der Dislokation auf der vorderen Kreuzbeinbasiskante mit seinen unteren Gelenkfortsätzen fest verhakt (Wilhelm) oder ganz in das Becken abgerutscht ist (Joisten). Auch wird hier das Kreuzbein uns zugänglicher mit seiner oft vorhandenen vermehrten Krümmung. Genauer werden wir auf dem seitlichen Bild über evtl. bei älteren

Fällen vorhandene Exostosenbildungen orientiert, die eine Abrundung der vorderen Kreuzbeinkante im Röntgenbild bedingen (Brodersen, Henry). Das seitliche Bild ist gerade bei beginnenden Fällen für Spondylolisthese allein beweisend, zumal wenn der Wirbelkörper nur nach vorn verschoben und noch nicht um seine frontale Achse stärker rotiert ist.

Eigene Fälle.

Fall I, Sch. Alfred, 19 Jahre, Landwirt.

Familienanamnese: bietet keine Besonderheiten.

Eigenanamnese: Sch. hat als 3 Wochen altes Kind eine schwere Krankheit durchgemacht. Genauere Angaben darüber waren nicht zu erfahren. Mit 9 Jahren stürzte Sch. von einer ungefähr zweieinhalb Meter hohen Diele ab, bekam darauf starke Schmerzen im Kreuz, die etwa 10 Tage anhielten, nachher aber wieder vollständig verschwanden.

Jetzige Beschwerden: Vor etwa dreiviertel Jahren bekam Sch. zum ersten Mal wieder seit oben erwähntem Unfall starke Schmerzen im Rücken und zwar anfangs nur beim Bergaufgehen, die in der Folgezeit an Intensität dauernd zunahmen. In letzter Zeit traten diese Beschwerden auch während seiner landwirtschaftlichen Betätigung, besonders in gebückter Stellung so stark auf, daß er von dem Zeitpunkt an nur noch leichtere Arbeit verrichten konnte. Sie erstreckten sich vom oberen Teil des Kreuzbeins gürtelförmig oberhalb der Darmbeinschaufeln nach vorn. Zeitweise hatte er besonders auf der rechten Seite drei Querfinger unterhalb des Rippenbogens in der vorderen Axillarlinie stechende Schmerzen. Mitunter strahlten die Rückenschmerzen auf der Außenseite des Oberschenkels bis ins Knie beiderseits aus.

Befund: Unter der Norm des Wachstums zurückgebliebener Patient mit grazilem Körperbau und sehr mäßig entwickelter Muskulatur. Fehlen jeglicher Pubertätszeichen (Schambehaarung, Achselhaare, Bartwuchs), ziemlich hohe Stimme. Am Hals kleine Struma beiderseits. Innere Organe und Nervensystem ohne Besonderheiten. Der äußere Anblick bietet folgendes: Es fällt zunächst die abnorme Lordose in der Gegend der mittleren-unteren Brustwirbel bis zu den obersten Kreuzbeinwirbeln auf, sodann die Stellung des Beckens und die Disharmonie zwischen Rumpf und unteren Extremitäten. Der Oberkörper erscheint im Verhältnis zu den unteren Extremitäten verkürzt. Die beiden unteren Scapularwinkel springen infolge der überstarken Lordosierung der Wirbelsäule im Brust- und Lendenteil auffällig vor, sodaß die Konturen des unteren Teils der Scapula deutlich sichtbar werden. Ferner besteht im Lendenteil eine geringe Rechtsskoliose, die sich aber bei Vorbeugehaltung wieder voll ausgleicht, also eine Haltungsskoliose. Infolge der Aufrichtung des Kreuzbeins hebt sich der Processus spinosus des 1. Kreuzbeinwirbels deutlich von der Oberfläche als kleiner Höcker ab, den man genau tasten kann. Oberhalb des Kreuzbeins sieht man inmitten der deutlich von der Oberfläche sich abhebenden Muskelwülste des Erektor trunci eine tiefere Rinne verlaufen, in der man die Processus spinosi der Wirbelkörper teilweise gut tasten kann. Selbstverständlich wird die Palpation in der Lumbosakralgegend infolge der starken Lordose sehr schwierig und ungenau. Die Lordose beginnt leicht unterhalb der Vertebra prominens, steigt in Höhe des 4. Brustwirbels stärker an und erreicht ihren stärksten Grad in

der Gegend des 5. Lendenwirbels. Besonders deutlich sind am aufgerichteten Kreuzbein zu fühlen und teilweise zu sehen der Dornfortsatz des 1. Kreuzbeinwirbels, die Rauhigkeiten in der Medianlinie des Kreuzbeins und die Ileosakralgelenke. Der Thorax ist flach, die ganze Wirbelsäule besonders der Lendenanteil wird bei Bewegung vom Patienten reflektorisch steif gehalten. Typisch für die Schonung der Lendenwirbelsäule ist auch die Art, wie der Patient Gegenstände vom Boden aufhebt, wobei er mit steif gehaltener Wirbelsäule in Kniebeuge geht. Druckschmerz besteht nur in der Gegend des 5. Lendenwirbeldornfortsatzes. Die Bewegungsmöglichkeit der Wirbelsäule ist teils gehemmt, teils frei;

Rumpfbeugen nach vorn ist bis zu einem Winkel von 50 Grad möglich, dabei äußert der Patient geringe Schmerzen in der Gegend des 5. Lendenwirbels. Nach rückwärts ist eine Bewegung über das Normale, eine richtige Ueberstreckung möglich. Seitliche Bewegung und Drehung der Wirbelsäule vollzieht der Patient fast normal und ohne Schmerzangaben.

Röntgenbild: In der dorsoventralen Aufnahme projiziert sich der Körper des 4. Lendenwirbels als halbkreisförmiger Schatten auf das darunter liegende Kreuzbein. Die Interartikularportion sowie der Dornfortsatz stehen

steil nach oben und treten dadurch in ihrem Größenverhältnis gegenüber den gleichen Fortsätzen der darüber gelagerten Wirbel zurück. Im übrigen fehlen die Querfortsätze des 1. Lendenwirbels vollständig, außerdem sind es nur vier Lendenwirbel. In der seitlichen Aufnahme sieht man den Körper des 4. Lendenwirbels, der über die Basis des Os sacrum nach vorn herabgeglitten ist, frei und ohne jede Unterstützung in das Becken hineinragen. Aufhellungen in der Interartikularportion lassen auf kongenitale Mißbildungen in dieser Gegend schließen. Der Dornfortsatz steht im übrigen auf gleicher Höhe mit den darüber gelagerten Dornfortsätzen, überragt diese sogar nach hinten in Form einer spitz zulaufenden Knochenzacke. Außerdem erkennt man hier sehr gut die abnorme Stellung der Beckenachse und die über die Norm hinausgehende Lendenlordose.

Fall II, M. Josef, 28 Jahre, Landwirt.

Familienanamnese: bietet keine Besonderheiten.

Eigenanamnese: M. gibt an, früher nie krank gewesen zu sein. Am 20. Mai 1924 fiel ihm beim Holzabladen, während er in gebückter Stellung am Wagen beschäftigt war, ein schwerer Baumstamm von oben direkt auf die Kreuzbeingegend. Darauf sei er zusammengebrochen und einen Tag bewußtlos gelegen. Nach Erlangen des Bewußtseins konnte er nicht die geringste Bewegung wegen ihrer großen Schmerzhaftigkeit ausführen. Harnentleerung und Stuhlgang waren 8 Tage lang erschwert, sodaß künstlich eingegriffen werden mußte. M. lag dann 4 Wochen im Krankenhaus, anschließend 13 Wochen in der hiesigen Chirurgischen Klinik zur Behandlung. Nach seiner Entlassung wurde er vom Hausarzt weiterbehandelt. Seit Frühjahr 1930 arbeitete er wieder, hat aber seit dem Unfall ein verkrümmtes Rückgrat, bei der Arbeit ständig starke Schmerzen im Kreuz und kann sich schlecht aufrecht halten. Mit kurzen Unterbrechungen hat der Patient bis jetzt gearbeitet, in letzter Zeit nahmen aber die Beschwerden derart zu, sodaß er sich gezwungen sah, sich in klinische Behandlung zu begeben.

Jetzige Beschwerden: Bei längerem Gehen und Stehen, besonders auch beim Treppensteigen, treten in der Kreuzgegend blitzartig heftige Schmerzen auf, die nach einiger Zeit wieder abklingen. Nach längerem Stehen kann M. (spätestens nach 15 Minuten) seine gezwungene stramme Haltung nicht weiter beibehalten, sondern plötzlich neigt sich der Oberkörper etwas nach vorn, während die Beine in leicht gebeugte Stellung übergehen. M. benötigt zum Aufrechtstehen immer eine Stütze; beim Fehlen einer solchen sucht er den Rücken durch Unterstützung mit seinen Armen in der Hüfte zu entlasten oder er legt einen Arm quer über die Kreuzgegend, was ihm nach seinen Angaben erhebliche Erleichterung verschafft. Nach größeren Anstrengungen treten auf der rechten Seite von der Kreuzbeingegend über den Darmbeinkamm ins rechte Bein bis in die Zehen ausstrahlende Schmerzen auf, wobei diese Extremität in zitternde Bewegungen gerät.

Befund: Untersetzter, kräftig gebauter Mann in gutem Ernährungszustand. Schleimhäute gut durchblutet, kräftig entwickelte Muskulatur und geringes Fettpolster. Horizontalnystagmus seit dem Unfall. Innere Organe und Nervensystem ohne Besonderheiten. Frei Beweglichkeit der Extremitäten, beiderseits Plattfüße. Die Wirbelsäule zeigt die der Spondylolisthesis typischen Symptome. Sehr starke Lordosierung im unteren Teil der Brust-Lendenwirbelsäule mit typischer Weichteilnische im Bereich des 5. Lendenwirbels. Es besteht eine leichte Linksskoliose, Klopf- und Stauchungsschmerz im Bereich des 11. Brust- bis 5. Lendenwirbels. Der Rumpf scheint relativ stark verkürzt, das Kreuzbein und Becken sind steil aufgerichtet, sodaß die Rauhigkeiten des Kreuzbeins und

die Konturen des Ileosakralgelenkes deutlich hervortreten. Beim Gehen erfolgt reflektorische Ruhigstellung besonders der Lendenwirbelsäule. Der Gang selbst ist vorsichtig und etwas unsicher. Beim Aufheben von Gegenständen stützt sich Patient unwillkürlich beim Beugen auf den Oberschenkel. Ohne Stütze sinkt der Oberkörper, sobald er einen gewissen Beugungswinkel erreicht hat, schlaff hinab, sodaß M. nur durch Stützen mit der Hand ein weiteres Fallen vermeiden kann. Der Ablauf der Bewegung ist langsam, nachher verspürt Patient ein starkes Müdigkeitsgefühl im Kreuz. Rumpfbeugen nach vorn ist bis zu einem Winkel von 105 Grad ohne Schmerzen, bis zu einem Winkel von 135 Grad

unter starken Schmerzäußerungen möglich. Eine Rückwärtsbeugung ist absolut eingeschränkt, beim Versuch verbessert M. nur seine nach vorn gebeugte Haltung. Seitliches Beugen des Oberkörpers ist nach links normal, nach rechts erheblich eingeschränkt und mit Schmerzen verbunden. Auch die Drehung nach links ist schmerzhaft, während sie nach rechts normal ausgeführt wird.

Röntgenbild: Auf dem Bild der Wirbelsäule von vorne sieht man nur 3 Lendenwirbel, dagegen bemerkt man sich mit dem Kreuzbein deckend

eine bogenförmig begrenzte Verschattung, die dadurch bedingt ist, daß man den einen Wirbelkörper von oben herab sieht. Zum rechten Ileosakralgelenk hin zeigen unregelmäckig geformte Verknöcherungen. Auf dem seitlichen Bild steht der 4. Lendenwirbelkörper genau vor dem 5. Lendenwirbelkörper. Hinter dem letzteren sieht man unregelmäßige, massive Knochenbildung, vermutlich Wucherungen nach Dornfortsatzfrakturen.

Fall III, Dr. K. Georg, 42 Jahre, Zahnarzt.

Familienanamnese: ohne Besonderheiten.

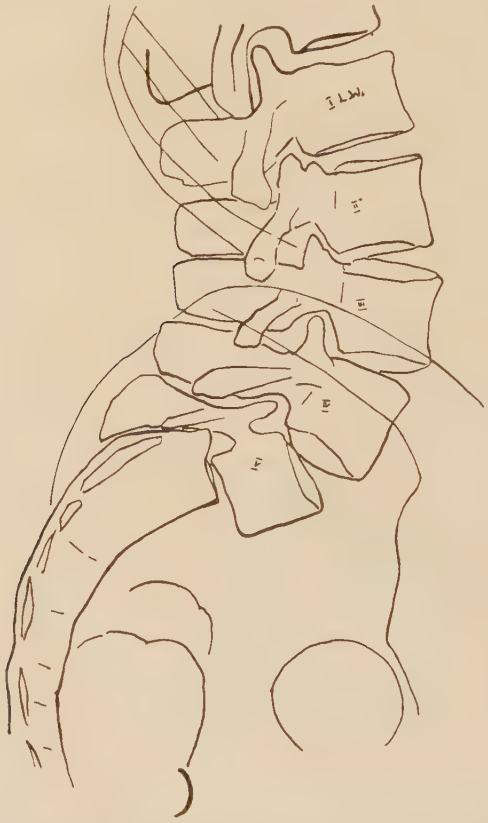

Eigenanamnese: Als Kind Masern, sonst gibt K. an, niemals ernstlich krank gewesen zu sein. Einen Unfall hat Patient nie erlitten. Bis 1914 wußte er nichts von einer Veränderung seiner Wirbelsäule und hatte auch nie Beschwerden bis zu diesem Zeitpunkte. Auch während seines aktiven Militärdienstes 1912/13, den er bei der Infanterie verbrachte, war er immer beschwerdefrei. Im Jahre 1915 im Felde litt K. zum erstenmal an starken Rückenschmerzen, zumal er seine Tätigkeit als Militärzahnarzt unter primitiven Verhältnissen

und meist in gebückter Stellung ausüben mußte. Besonders fiel es K. auch beim Reiten auf, daß sich seine Rückenschmerzen merklich steigerten und er ein Gefühl der Haltlosigkeit in der Wirbelsäule hatte. Seine damaligen Beschwerden bestanden in Rückenschmerzen, leichter Ermüdung, häufigen heftigen Schmerzen in der Wirbelsäule selbst, wie auch an den Stellen dicht unterhalb des Rippenbogens. Diese Schmerzen behinderten ihn schon damals außerordentlich in seiner Berufsarbeit.

Jetzige Beschwerden: Periodenweise auftretende starke Schmerzen in der Gegend des 5. Lendenwirbels und in den Ileosakralgelenken, ab und zu sogar bis in die Beine ausstrahlende Schmerzen und großes Müdigkeitsgefühl. K. sucht sich im Verlaufe des Tages durch längeres Verweilen in vornüber gebeugter Stellung Erleichterung zu verschaffen.

Befund: Patient mit überaltertem Aussehen, schwächlichem Allgemeinzustand, grazilem Körperbau, mäßig entwickelter Muskulatur und geringem Fettpolster. Innere Organe und Nervensystem ohne Besonderheiten, die Extremitäten sind frei beweglich. Die Wirbelsäule zeigt eine mittelschwere Rechtsskoliose mit starker Lordosierung im Lendenkreuzbeinabschnitt. Der stark gespannte Muskelwulst des Rektor trunci tritt gegenüber dem leicht atrophischen linken stark in den Vordergrund. Bei der Palpation lässt sich infolge der starken Lordose und dem geringen Grad der Wirbelkörperverschiebung keine deutliche Weichteilnische im Bereich des 5. Lendenwirbels feststellen. Doch besteht hier sowie in der Gegend der Ileosakralgelenke deutlicher Druckschmerz. Infolge der verminderten Beckenneigung treten die Erhabenheiten des Kreuzbeins und die Konturen der Ileosakralgelenke gut sichtbar und palpabel hervor. Das ganze Gesäß erscheint verbreitert und herzförmig. Beim seitlichen Anblick fällt die relative Verkürzung des Abdomens und dessen leichtes Ueberhängen über den vorderen Beckenrand mit typischer Faltenbildung als sogenannter pubo-abdominaler Querwulst auf. Bei Bewegung erfolgt auch hier typische reflektorische Ruhigstellung der Wirbelsäule, speziell in der Lendenwirbelgegend. Allgemein ist die Bewegungsmöglichkeit wenig eingeschränkt mit Ausnahme der seitlichen Beugung nach rechts, die stark schmerzhaft ist.

Röntgenbild: Auf der Aufnahme der Lendenwirbelsäule von vorne findet man eine Rechtsskoliose, starke Drehung der Wirbel und zum Teil selbständige Querfortsätze. Der 5. Lendenwirbel ist nur in seinem obersten Abschnitt zu sehen. Sein Dornfortsatz steht auffallend weit nach oben. Auf dem seitlichen Bild sieht man, daß der 5. Lendenwirbelkörper gegen den 1. Kreuzbeinwirbel um 1 cm nach vorne abgeglitten ist.

Therapie, Prognose und Begutachtung.

Zum Schluß noch einige Ausführungen zur Therapie der Spondylolisthesis. Den alten und stark entwickelten Formen dieser Mißbildung stehen wir auch heute noch in therapeutischer Hinsicht ziemlich machtlos gegenüber. Meist ist bei diesen Formen der 5. Lendenwirbelkörper durch Stützexostosen in seiner neuen Lage fest fixiert, sodaß eine operative Behandlung nur selten in Betracht kommt. Hier können wir nur palliative Therapie anwenden, indem wir zunächst das schädigende Moment, die Schwerarbeit, ausschalten, was in erster Linie in beginnenden Fällen und bei jungen Personen

zu berücksichtigen ist, und dem Patienten einen leichten Beruf empfehlen. Die bestehenden Beschwerden versuchen wir durch ein zweckentsprechendes Stützkorsett zu beheben, wie es verschiedene Autoren (Codivilla, Joisten, Scherb, Wideroe u.a.) empfohlen haben. Seit der Verwendung des Röntgenbildes zur Diagnose ist man auch in der Lage, Frühformen der Spondylolisthesis der Therapie zugänglich zu machen. Hauptsächlich versucht man zunächst, den fortschreitenden Prozeß durch ein Korsett mit entsprechender Konstruktion in seiner Weiterentwicklung aufzuhalten, wobei man sich über das Ergebnis durch regelmäßige Röntgenkontrolle orientieren kann. Mouchet empfiehlt im floriden Stadium Bettruhe mit gebeugten Knien und zurückgebogenem Hals in der Folgezeit Tragen eines Korsetts. Michael sucht die Dislokation durch einen Streckverband an den Beinen und durch Gipskorsett auszugleichen. Von Albee stammt der Vorschlag der operativen Versteifung der lumbosakralen Grenze. Er berichtet von 8 Fällen, bei denen er einen Knochenspan aus der Tibia in die Dornfortsätze vom 3. Lumbal- bis 2. Sakralwirbel implantierte, sodann nach 7 Wochen auf die Dauer von 4 bis 6 Wochen ein Korsett tragen ließ, und das alles mit zufriedenstellendem Erfolg. Gute Erfolge mit der Albee'schen Operation sahen auch Tamini, Müller, Smirnow und Sitenko in den letzten Jahren. Wideroe berichtet von 2 schweren Fällen, bei denen die entlastende Korsettbehandlung versagte, von einem günstigen Ergebnis der kombinierten Henle-Albee-Hipp'schen Operation, bei der nach Ablauf von 10 bis 11 Monaten der Knochenspan in fester Verbindung mit Lendenwirbelsäule und Kreuzbein stand. Schließlich sei noch erwähnt, daß dieses prognostisch ungünstige Krankheitsbild des Traumas zur Auslösung nicht bedarf. Doch ist es nicht von der Hand zu weisen, daß es als verschlimmerndes und die Spondylolisthese begünstigendes Moment sehr oft eine Rolle spielt und daß es als solches im unfallmedizinischen Sinne anerkannt werden muß, während die Spondylolisthesis an und für sich nicht als reine Unfallfolge gelten kann.

Zum Schlusse obliegt mir die angenehme Pflicht, Herrn Privatdozent Dr. Rudolf Wilhelm für die freundliche Ueberlassung des Themas und seine liebenswürdige Unterstützung meinen verbindlichsten Dank auszusprechen.

Lebenslauf.

Geboren bin ich, Erich Alfons M ü l l e r, am 7. April 1907 zu Tauberbischofsheim (Baden) als Sohn des Professors Dominik Müller und seiner Ehefrau Agnes geb. Grimm. Ich besuchte daselbst die Volksschule und das Gymnasium, wo ich am 24. März 1926 die Reifeprüfung ablegte. Alsdann widmete ich mich dem Studium der Medizin. Von meiner Studienzeit verbrachte ich zwei Semester an der Universität Würzburg, ein Semester in Wien, die übrigen in Freiburg i. Br. Hier bestand ich im Herbst 1928 die ärztliche Vorprüfung und im Winter 1931 das medizinische Staatsexamen.

Literatur.

Albee: Spondylolisthesis.
Ref.: Zentralorgan f. d. ges. Chir. u. i. Grzgbte. 1928, Bd. 40, S. 148.

Albee: The autogenous bone graft in spondylolisthesis.
(Die Autotransplantation bei Spondylolisthesis.)
Ref.: Ztrlorg. f. d. ges. Chir. u. i. Grzgbte. 1929, Bd. 45, S. 198.

Asbury: Spondylolisthesis. A definite cause of some cases of backache.
(Sp., die Ursache von Rückenschmerzen bei einigen Fällen.)
Ref.: Ztrlorg. f. d. ges. Chir. u. i. Grzgbte. 1928, Bd. 40, S. 835.

Asbury: Spondylolisthesis. With especial reference to the cauda equina.
(Sp., mit spezieller Berücksichtigung der Cauda equina.)
Ref.: Ztrlorg. f. d. ges. Chir. u. i. Grzgbte. 1927, Bd. 38, S. 619.

Ayers: zit. n. Kleinhaus.

Bonner-Peter: Entwicklungsgeschichte. 1929.

Bowman: Spondylolisthesis a common lumbosacral lesion.
(Sp., eine häufige Verletzung der Lumbosakralgegend.)
Ref.: Ztrlorg. f. d. ges. Chir. u. i. Grzgbte. 1924, Bd. 27, S. 403.

Brailsford: Deformitäten der lumbosakralen Gegend der Wirbelsäule.
Ref.: Fortschr. a. d. Geb. d. Röntgenstr. 1929, Bd. 40, S. 713.

Brailsford: Dislokationen der Lendenwirbelsäule.
Ref.: Fortschr. a. d. Geb. d. Röntgenstr. 1929, Bd. 40, S. 881.

Braus: Anatomie des Menschen. 1921. Bd. 1.

Breus und Kolisko: Die pathologischen Beckenformen. Bd. 3, I. Teil, 1900.

Breus und Kolisko: zit. n. Wiemers.

Brodersen: Spondylolisthesis.
Ref.: Ztrlorg. f. d. ges. Chir. u. i. Grzgbte. 1929, Bd. 45, S. 30.

Broman: Normale und abnorme Entwicklung des Menschen. 1911.

Buchheister: Geschichte der Aetiologie der Spondylolisthesis.
Inaug. Diss., Straßburg. 1894.

Burckhard: Ein Fall von Spondylolisthesis an ungewöhnlicher Stelle.
Ref.: Zentralblatt f. Chirurgie. 1929, Bd. 56, S. 1251.

Chiari: Spondylolisthesis.
Ref.: Zeitschr. f. orthopäd. Chirurgie. 1911, Bd. 28, S. 607.

Chiari: Die Aetiologie und Genese der sogenannten Spondylolisthesis lumbosacralis.
Zeitschr. f. Heilkunde. 1892, Bd. 13, S. 199.

Codivilla: Un caso di spondilolistesi.
Ref.: Zeitschr. f. orthopäd. Chir. 1908, Bd. 22, S. 679.

Darling: zit. n. Wynen.

Dießl: Ein Beitrag zur Spondylolisthesis.
Zeitschr. f. orthopäd. Chir. 1929, Bd. 51, S. 264.

Els: Anomalien der Regio sacrolumbalis im Röntgenbilde und ihre klinischen Folgeerscheinungen.
Brun's Beiträge. 1915, Bd. 95, S. 125.

Faldini: Osservazioni cliniche e radiografiche sopra la spondilolistesi e la spondilolisi.
(Klinische und röntgenologische Untersuchungen über Spondylolisthesis und Spondylolysis.)
Ref.: Ztrlorg. f. d. ges. Chir. u. i. Grzgbte. 1929, Bd. 45, S. 253.

Fischer: Der letzte Lendenwirbel. Eine Röntgenstudie.
Fortschr. a. d. Geb. d. Röntgenstr. 1911/12, Bd. 18, S. 346.

Fitch: Subluxation of the lumbosacral joint as a cause of paraplegia. Report of a case, recovery after manipulation.
(Sublux. in d. Lumbosacralverbindung (Spondylolisthesis) als Ursache einer Paraplegie. Heilung durch Reposition.)
Ztrlorg. f. d. ges. Chir. u. i. Grzgbte. 1913, Bd. 2, S. 76.

Glasewald: Gedanken und Bemerkungen über Spondylolisthesis und Praespondylolisthesis.
Archiv f. orthopäd. u. Unfallchirurgie. 1927, Bd. 24, S. 616.

Goldwart: zit. n. Goljanitzki.

Goljanitzki: Die gewerblichen Erkrankungen des Kreuzbein-Lendenabschnittes der Wirbelsäule und ihre chirurgische Behandlung.
Archiv f. orthopäd. u. Unfallchirurgie. 1928, Bd. 26, S. 43.

Hellner: Spondylolisthesis, traumatische Sub- bzw. Totalluxation in der Lumbosakralregion und sogenannte Praespondylolisthesis.
Fortschr. a. d. Geb. d. Röntgenstr. 1930, Bd. 41, S. 527.

Henry: Traumatic spondylolisthesis.
Ref.: Ztrlorg. f. d. ges. Chir. u. i. Grzgbte. 1927, Bd. 36, S. 308.

Hertwig: Lehrbuch der Entwicklungsgeschichte des Menschen und der Wirbeltiere.. 1915.

Hirsch: Ein Fall von Spondylolisthese bei einem 63jährigen Patienten. (Bericht d. freien Vereinigung d. Chirurgen Wiens.)
Zentralblatt f. Chirurgie. 1930, Bd. 57, S. 1732.

Jaroschy: Spondylolisthesis lumbosacralis.
Brun's Beiträge zur klinischen Chirurgie. 1927, Bd. 138, S. 428.

Joisten: Zur Kenntnis der Spondylolisthesis.
Zentralblatt f. Chirurgie. 1929, Bd. 56, S. 2312.

Junghanns: Spondylolisthese. (30 pathol.-anatom. untersuchte Fälle.)
Brun's Beiträge zur klin. Chir. 1930, Bd. 148, S. 554.

Junghanns: Ueber Wirbelabgleiten. Spondylolisthese, Wirbelverschiebung nach hinten und nach der Seite.
Archiv f. klin. Chirurgie. 1930, Bd. 159, S. 423.

Junghanns: Spondylolisthese, Pseudospondylolisthese und Wirbelverschiebung nach hinten.
Zentralblatt f. Chirurgie. 1930, S. 2618.

Junghanns: Spondylolisthese im Röntgenbild.
Fortschr. a. d. Geb. d. Röntgenstr. 1930, Bd. 41, S. 239.

Kilian: Schilderungen neuer Beckenformen und ihres Verhaltens im Leben. Mannheim. 1854.

Kilian: zit. n. Neugebauer.

Kilian: zit. n. Buchheister.

Kilian: zit. n. Wegener.

Kleinberg: Traumatic spondylolisthesis. Report of two cases.
(Traumatische Wirbelverschiebung.)
Ref.: Ztrlorg. f. d. ges. Chir. u. i. Grzgbte. 1922, Bd. 15, S. 412.

Kleinberg: Spondylolisthesis.
Ztrlorg. f. d. ges. Chir. u. i. Grzgbte. 1923, Bd. 23, S. 138.

Kleinhaus: Ein Fall von Spondylolisthesis.
Fortschr. a. d. Geb. d. Röntgenstr. 1928, Bd. 37, S. 335.

Lackum: zit. n. Goljanitzki.

Léri: Lombalisation de la Ière vertèbre sacrée et glissement vertébral (spondylolisthésis).
Ref.: Ztrlorg. f. d. ges. Chir. u. i. Grzgbte. 1926, Bd. 34, S. 236.

Ludloff: zit. n. Els.

Ludloff. zit. n. Wynen.

Meyer: Spondylolisthesis und Unfall. (Bericht der Vereinigung nordwestdeutscher Chirurgen.)
Ztrlblatt f. Chirurgie. 1930, Bd. 57, S. 1120.

Michael: Ein Fall von Spondylolisthesis.
Ref.: Ztrlorg. f. d. ges. Chr. u. i. Grzgbte. 1924, Bd. 27, S. 86.

Monreal: Ein Fall von spondylolisthetischem Becken.
Inaug. Diss., Würzburg. 1898.

Mouchet et Roederer: Le spondylolisthésis.
Ref.: Ztrlorg. f. d. ges. Chir. u. i. Grzgbte. 1928, Bd. 41, S. 490.

Müller: Ueber einen mit Knochentransplantation behandelten Fall von Spondylolisthesis.
Ref.: Zrlorg. f. d. ges. Chir. u. i. Grzgbte. 1928, Bd. 41, S. 631.

v. Neugebauer: Zur Entwicklungsgeschichte des spondylolisthetischen Beckens. Inaug. Diss., Dorpat 1881.

v. Neugebauer: Zur Entwicklungsgeschichte des spondylolisthetischen Beckens usw.
Archiv f. Gynäkologie. Bd. 19, 20 u. 22.

v. Neugebauer: Ein Kaiserschnitt, welcher gemacht wurde ...
Monatsschr. f. Geburtshilfe und Gynäkologie. 1906, Bd. 23, S. 43. (Literatur v. 1893 an.)

Nicolaysen: Spondylolisthesis.
Ref.: Ztrlorg. f. d. ges. Chir. u. i. Grzgbte. 1929, Bd. 44, S. 338.

Novak: Zwei Fälle von Spondylolisthesis.
Zentralblatt f. Gynäkologie. 1928, S. 2502.

Palmer: zit. n. Wynen.

Picot: Contribution à l'étude du spondylolisthésis.
(Beitrag zum Studium der Spondylolisthesis.)
Ref.: Ztrlorg. f. d. ges. Chir. u. i. Grzgbte. 1929, Bd. 46, S. 116.

Portmann: Die Spondylolisthesis und ihre Behandlung.
Ref.: Ztrlorg. f. d. ges. Chir. u. i. Grzgbte. 1930, Bd. 48, S. 828.

Rocher et Roudil: Spondylolisthésis et lordose essentielle.
Ref.: Ztrlorg. f. d. ges. Chir. u. i. Grzgbte. 1929, Bd. 47, S. 694.

Schede: Der 5. Lendenwirbel im Röntgenbilde.
Fortschr. a. d. Geb. d. Röntgenstr. 1911, Bd. 17, S. 355.

Scherb: Spondylolisthesis (Spondylolisthesis imminens), Sacrum acutum, Sacrum arcuatum, Regio lumbosacralis fixa als häufige Ursachen von Kreuzschmerzen.
Zeitschr. f. orthopäd. Chirurgie. 1929, Bd. 50, S. 304.

Schultheß: zit. n. Wiemers.

Schulz: Zur Spondylolisthesis und Praespondylolisthesis.
Zeitschr. f. orthopäd. Chirurgie. 1928, Bd. 49, S. 546.

Schwartz: Aetiologie und Genese der Spondylolisthesis.
Inaug. Diss., Straßburg 1901.

Shore: A report on specimen of spondylolisthesis found in the skeleton of a Bantu native of South Africa: With further specimes illustrating an anomalous mode of development of the lower lumbar vertebrae.

(Bericht über ein Präparat von Spondylolisthesis eines Bantunegerskelettes mit weiteren Präparaten, welche eine Entwicklungsstörung der unteren Lendenwirbelsäule zeigen.)
Ref.: Ztrlorg. f. d. ges. Chir. u. i. Grzgbte. 1929, Bd. 45, S. 618.

Sicard: Spondylolisthesis, Retrospondylolisthesis und Aufrichtung der lumbalen Dornfortsätze.
Ref.: Fortschr. a. d. Geb. d. Röntgenstr. 1928, Bd. 38, S. 177.

Sitenko: Ein Fall von Spondylolisthesis des 4. Lumbalwirbels.
Ref.: Ztrlorg. f. d. ges. Chir. u. i. Grzgbte. 1930, Bd. 50, S. 369.

Smirnow: Zur Frage der operativen Fixation der Wirbelsäule bei Spondylolisthesis.
Zentralblatt f. Chirurgie. 1927, Bd. 54, S. 328.

Stojanov: Zur Klinik der Spondylolisthesen.
Ref.: Ztrlorg. f. d. ges. Chir. u. i. Grzgbte. 1930, Bd. 50, S. 369.

Tamini: Espondilolistesis.
Ref.: Zentralblatt f. Chirurgie. 1929, Bd. 56, S. 378.

Tchirkin und Turner: Spondylolisthesis.
Ref.: Zeitschr. f. orthopäd. Chirurgie. 1927, Bd. 48, S. 313.

Turner: Ueber sogenannte Spondylolisthesis.
Ref.: Ztrlorg. f. d. ges. Chir. u. i. Grzgbte. 1924, Bd. 24, S. 454.

Turner: Spondylolisthesis, ihr Wesen, klinische Erscheinungen und Bedeutung für Veränderung der Körperstatik.
Ref.: Ztrlorg. f. d. ges. Chir. u. i. Grzgbte. 1927, Bd. 38, S. 159.

Turner: Die Spondylolysis und ihre Bedeutung für die statische Insuffizienz der Wirbelsäule.
Zeitschr. f. orthopäd. Chirurgie. 1929, Bd. 51, S. 23.

Waldeyer: zit. n. Wiemers.

Wegener: Spondylolisthesis. (Bericht d. med.-naturwiss. Gesellschaft Münster i. W.)
Münchner med. Wochenschrift. 1927, Heft 7.

Wegener: Spondylolisthesis und Praespondylolisthesis.
Archiv f. orthopäd. u. Unfallchirurgie. 1928, Bd. 26, S. 73.

Weil: Spondylolisthesis. (Bericht der Breslauer chirurg. Gesellschaft.)
Ref.: Ztrlblatt f. Chirurgie. 1927, Bd. 54, S. 1251.

Weil: Spondylolisthesis.
Ztrlblatt f. Chirurgie. 1930, Bd. 42, S. 2620.

Wideroe: Zwei operierte Fälle von Spondylolisthesis.
Ref.: Ztrlorg. f. ds ges. Chir. u. i. Grzgbte. 1924, Bd. 25, S. 24.

Wiemers: Ueber Spondylolisthesis im Röntgenbilde.
Archiv f. orthopäd. u. Unfallchirurgie. 1913, Bd. 12.

Wilhelm: Spondylolisthesis.
Münchner med. Wochenschr. 1925, Nr. 37, S. 1581.

Wilhelm: Ueber Spondylolisthesis bzw. Praespondylolisthesis.
Archiv f. orthopäd. u. Unfallchirurgie. 1926, Bd. 24, S. 189.

Wilson: Surgical treatment of traumatic spondylolisthesis.
(Chir. Behandlung der traumatischen Spondylolisthesis.)
Ref.: Ztrlorg. f. d. ges. Chir. u. i. Grzgbte. 1927, Bd. 39, S. 26.

Wynen: Die Bedeutung der Bandscheibe für die Differentialdiagnose bei traumatischen, entzündlichen und kongenitalen Wirbelerkrankungen.
Brun's Beiträge z. klin. Chirurgie. 1928, Bd. 142, S. 322.